

Диагностические заболевания легких и плевры

Рекомендуемая литература

- Хирургические болезни. Т.2. Под редакцией В.С. Савельева и А.И. Кириенко.
- Хирургические болезни. Р.М. Евтихов с соавт.

Историческая справка

Абсцесс и гангрену легкого как отдельные нозологические формы выделил Рене Лаэннек в 1819 г.

В 1920 году Фердинанд Зауэрбрух предложил объединить эти заболевания под общим названием «легочные нагноения».

Разбираемая патология

- Абсцесс легкого.
- Гангрена легкого.
- Эмпиема плевры.

Основные понятия

- **Абсцесс легкого** – ограниченная грануляционным валом и зоной перифокальной инфильтрации внутрилегочная полость, образовавшаяся в результате распада некротизированных участков легочной ткани и содержащая гной.

Основные понятия

- **Гангрена легкого** – некроз значительного участка легочной ткани без демаркации, имеющий тенденцию к дальнейшему распространению.

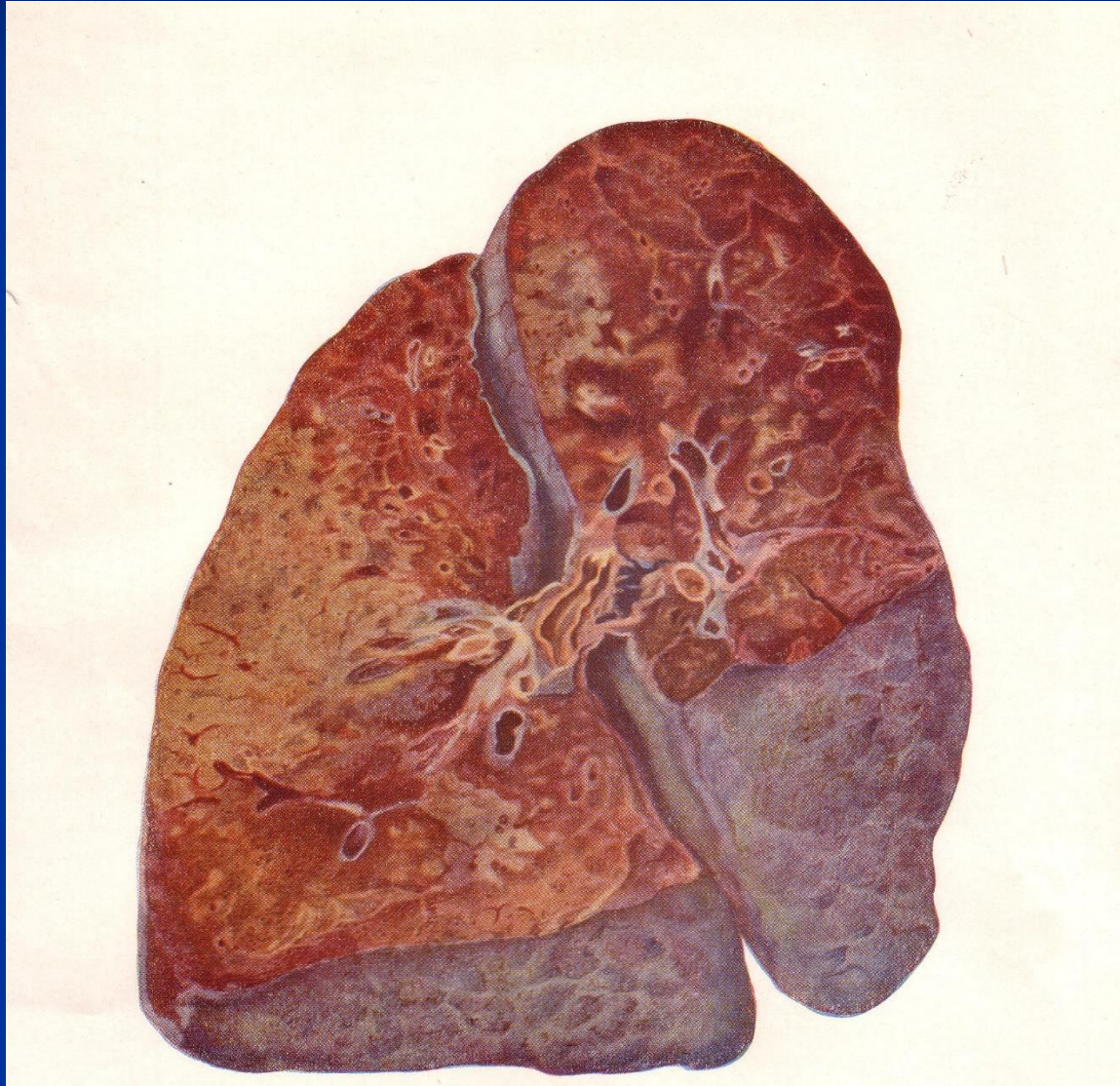
Основные понятия

- Эмпиема плевры – свободное или осумкованное скопление гноя в плевральной полости.

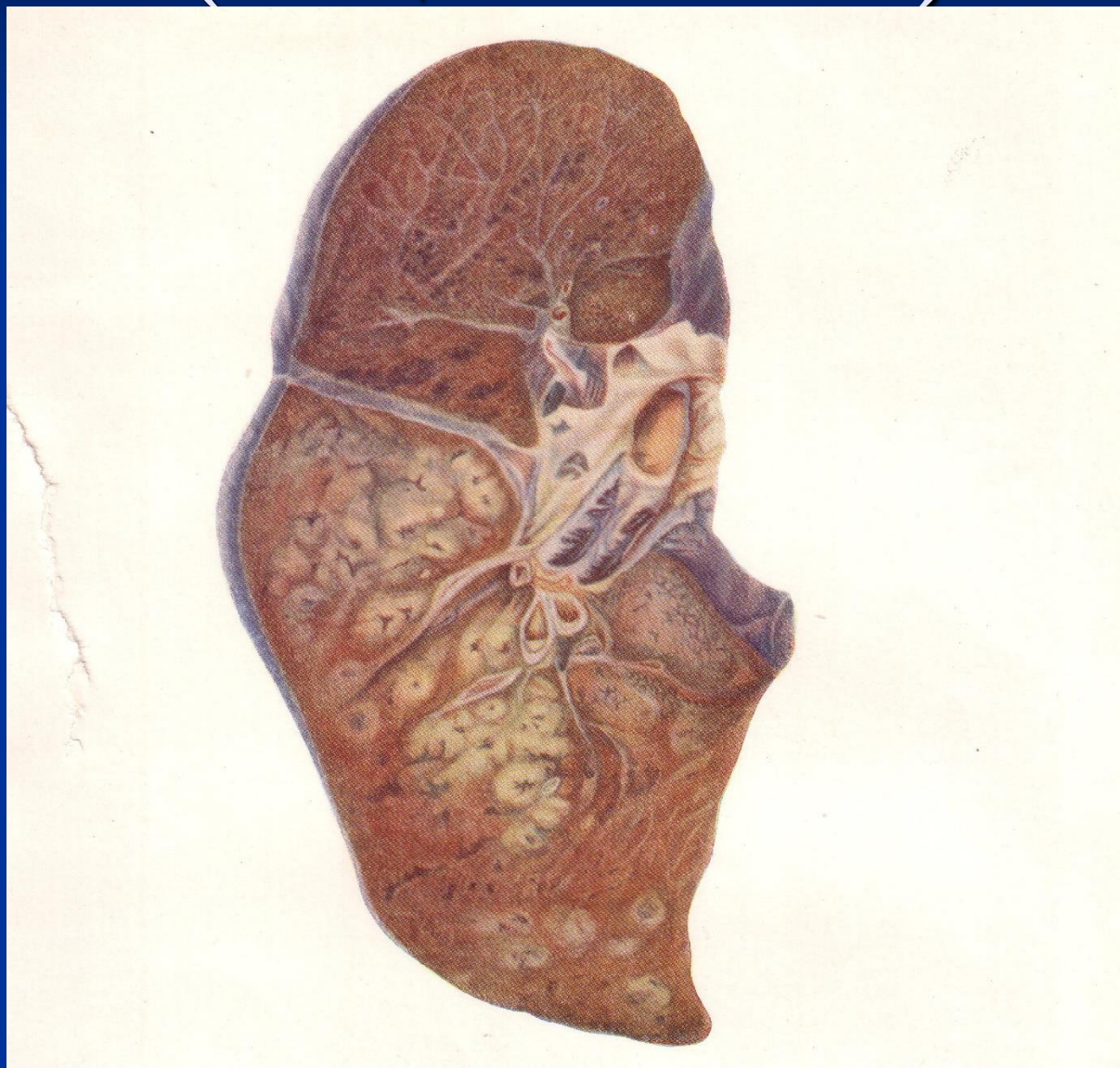
Этиология и патогенез

1. Этиологический фактор
(пневмония, травма, аспирация).
2. Развитие локальное классического
воспаления.
3. Абсцедирование.
4. Распространение и некроз.
5. Прорыв в плевральную полость.

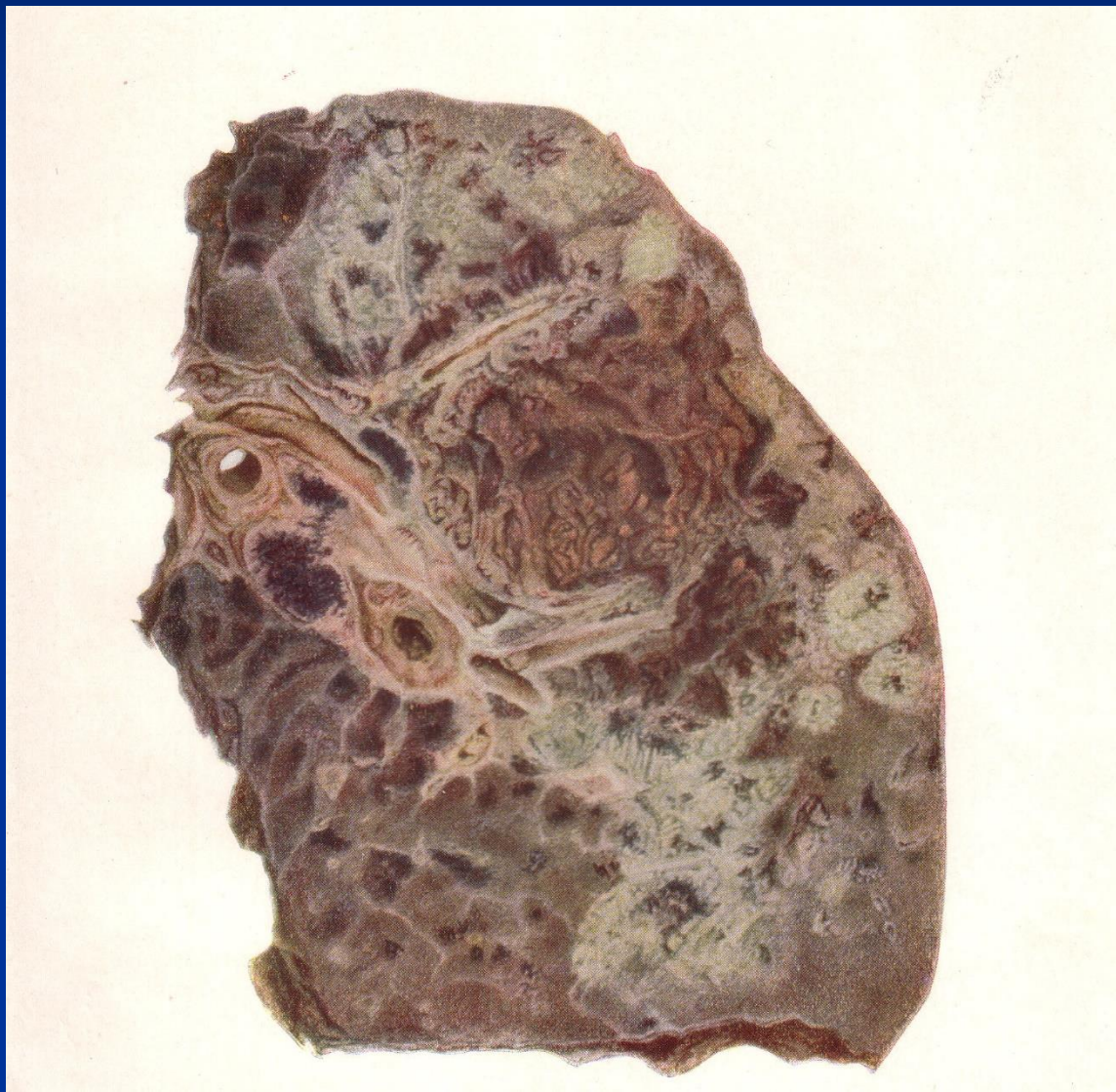Развитие воспаления (пневмония)



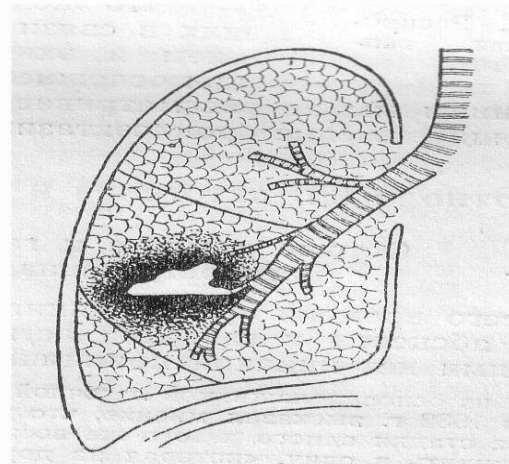
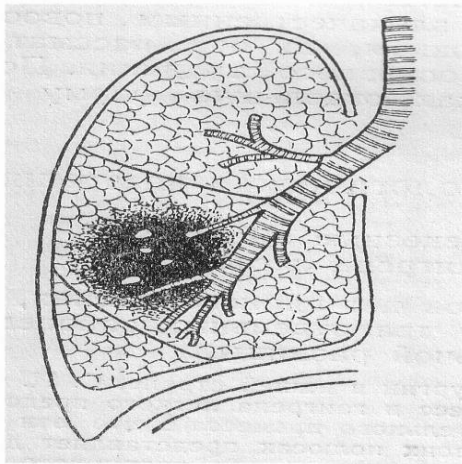
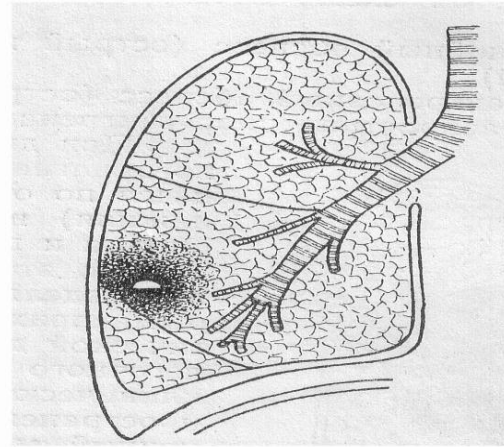
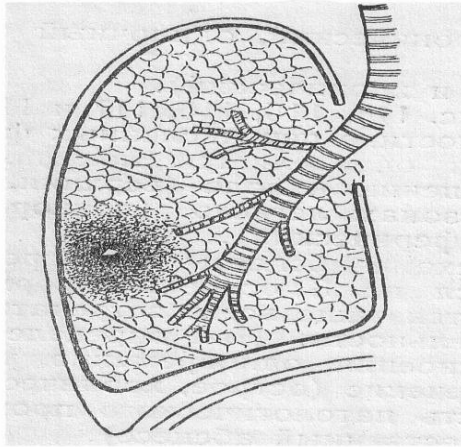
Развитие воспаления (абсцесс легкого)



Развитие воспаления (гангрена легкого)



Развитие воспаления (схема)



Абсцесс легкого

- Деструкция не развивается внезапно, на фоне этиологического фактора имеется затянувшаяся пневмония.
- На фоне лечения ухудшение состояния.
- Развитие или прогрессирование симптомов характерных для гнойных осложнений.

Абсцесс легкого

- Прогрессирование деструктивного процесса с развитием некрозов легкого.
- Отграничение с последующим прорывом в плевральную полость.
- Отграничение с последующим прорывом в трахеобронхиальное дерево.

Абсцесс легкого

- Жалобы.
- Развитие заболевания.
- Осмотр.
- Пальпация и перкуссия.
- Аускультация.
- Инструментальная диагностика.

Абсцесс легкого

Дифференциальная диагностика.

- Туберкулез легких.

- Рак легких.

Абсцесс легкого

Лечение.

При абсцессе легкого консервативная терапия и малоинвазивные мероприятия в 95% дают эффект.

Абсцесс легкого

Лечение.

1. Эмпирическая антибактериальная терапия 2 антибиотиками.
2. Дренирование абсцесса с посевом.
3. Санация трахеобронхиального дерева (вибрационный массаж, физиопроцедуры, отхаркивающие)
4. Инфузионная терапия.
5. Иммуномодуляторы.

Абсцесс легкого

Осложнения.

1. Эмпиема плевры.
2. Гангрена легкого.
3. Кровотечение.
4. Сепсис.

Гангрена легкого

- Развивается на фоне воспалительных процессов в легких.
- В отличие от абсцесса проявляется тяжелой интоксикацией и истощением больного.
- Характерно появление зловонной мокроты.

Гангрена легкого

- Жалобы.
- Развитие заболевания.
- Осмотр.
- Пальпация и перкуссия.
- Аускультация.
- Инструментальная диагностика.

Гангрена легкого

Осложнения.

1. Эмпиема плевры.
2. Кровотечение.
3. Сепсис.

Гангрена легкого

Лечение.

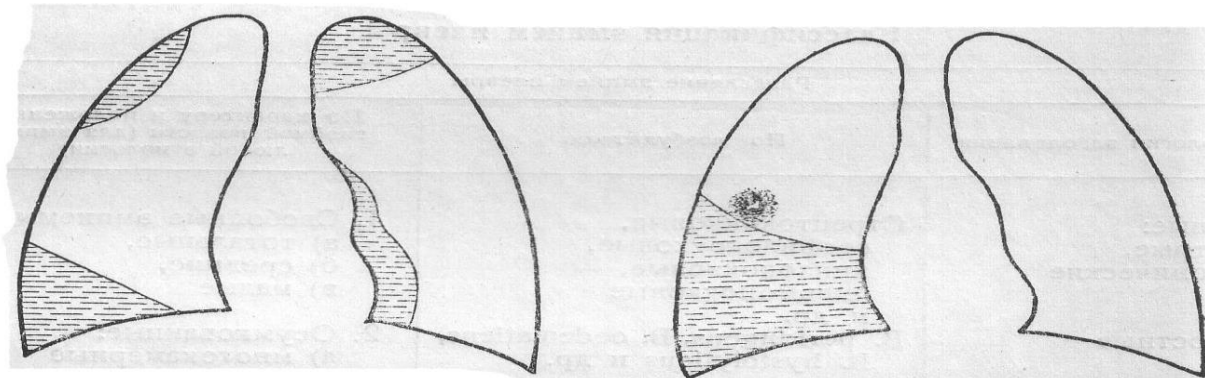
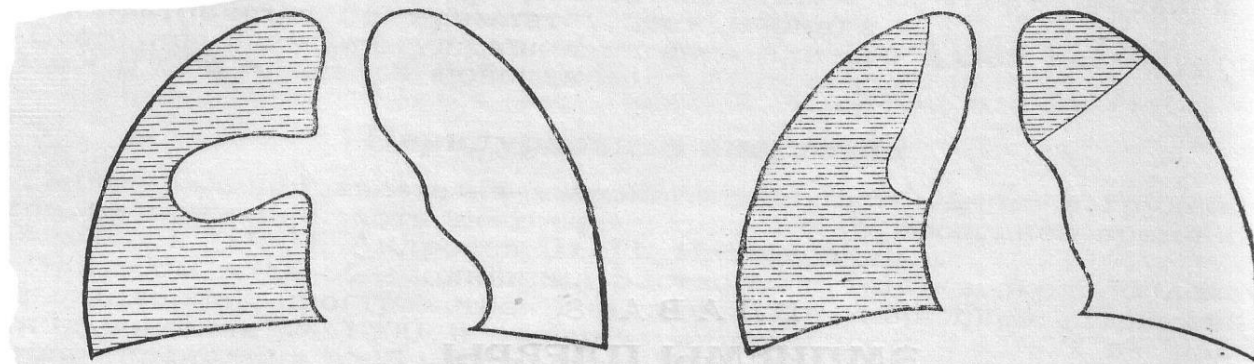
При гангрене легкого альтернативы операции
нет!

Как правило выполняют анатомическую
пневмонэктомию.

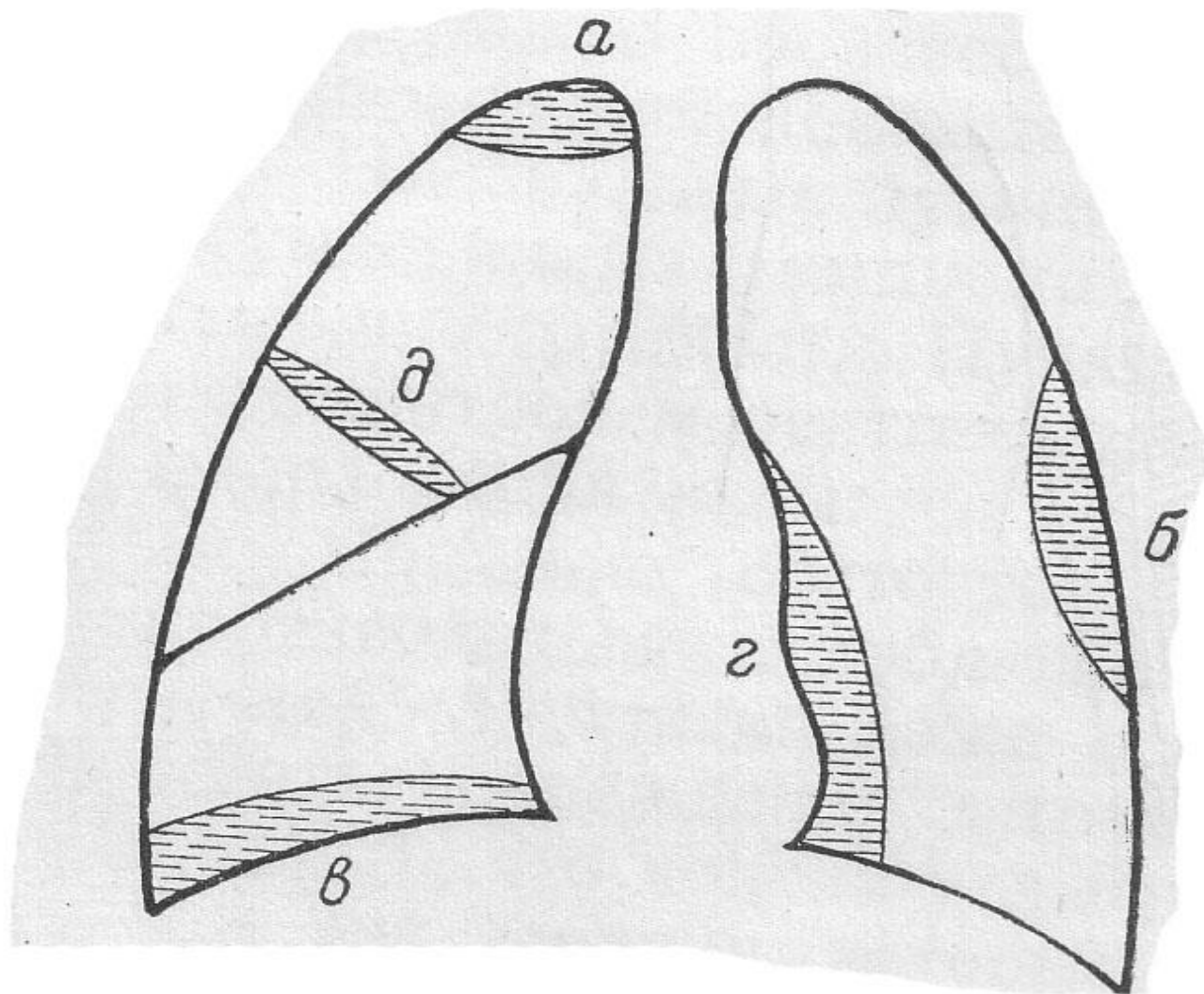
Эмпиема плевры.

- Чаще эмпиему плевры диагностируют как осложнение заболеваний легких и органов брюшной полости.
- Необходимо помнить, что эмпиема плевры может развиваться и при первичном поражении плевры – остром гнойном плеврите.

Эмпиема плевры.



Эмпиема плевры.



Эмпиема плевры

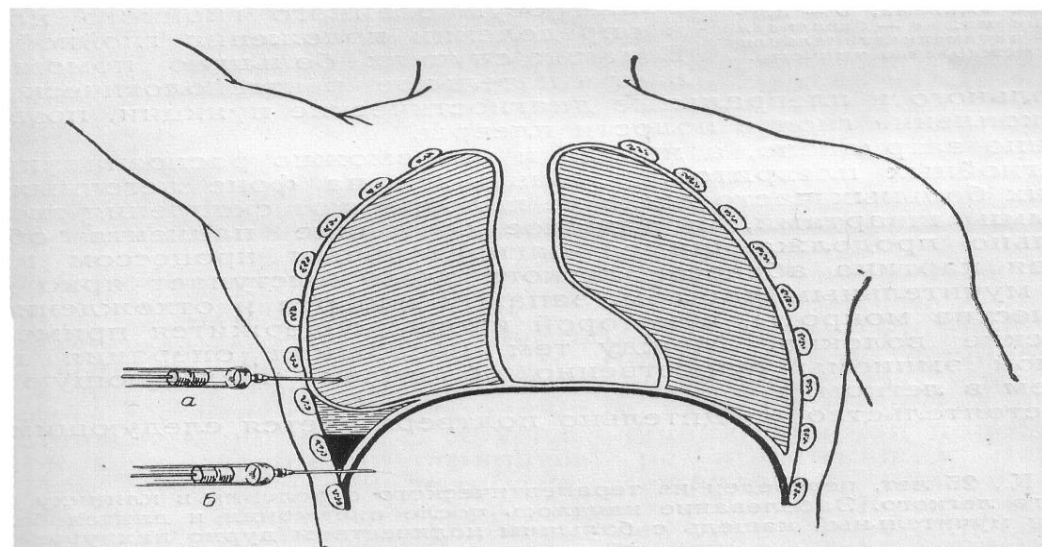
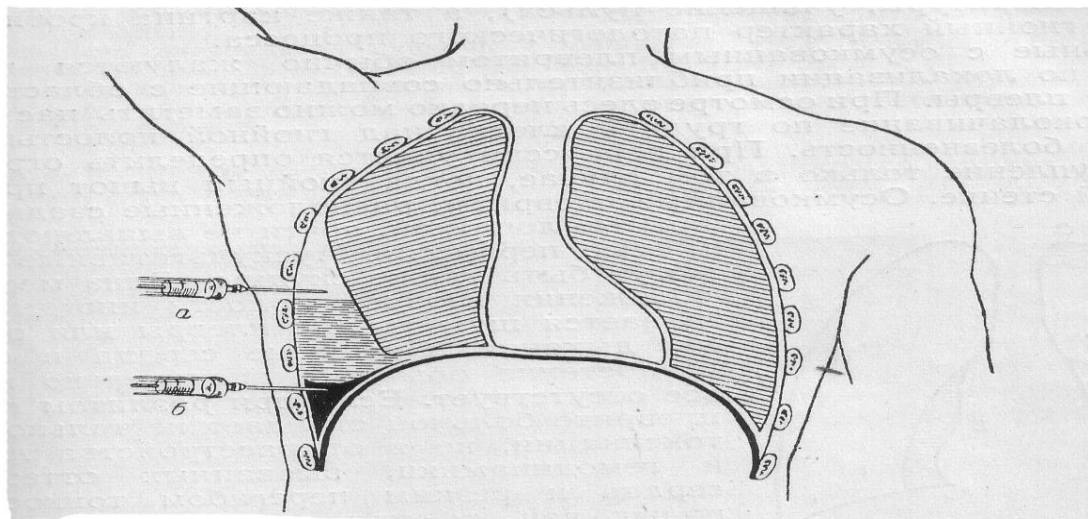
- Жалобы.
- Развитие заболевания.
- Осмотр.
- Пальпация и перкуссия.
- Аускультация.
- Инструментальная диагностика.

Эмпиема плевры

Лечение.

1. Лечение при остром плеврите.
2. Лечение при вторичной эмпиеме.

Эмпиема плевры



Ссылка для прохождения
тестирования -
[https://forms.gle/gfxRZXWWfk
1QgqAD8](https://forms.gle/gfxRZXWWfk1QgqAD8)

- После изучения лекции необходимо пройти тестирование при помощи сервиса Гугл-формы.
- Пожалуйста, корректно заполняйте поля ФИО, факультет и номер группы.