

# **Болезни пародонта и слизистой оболочки рта**

**4-е занятие**

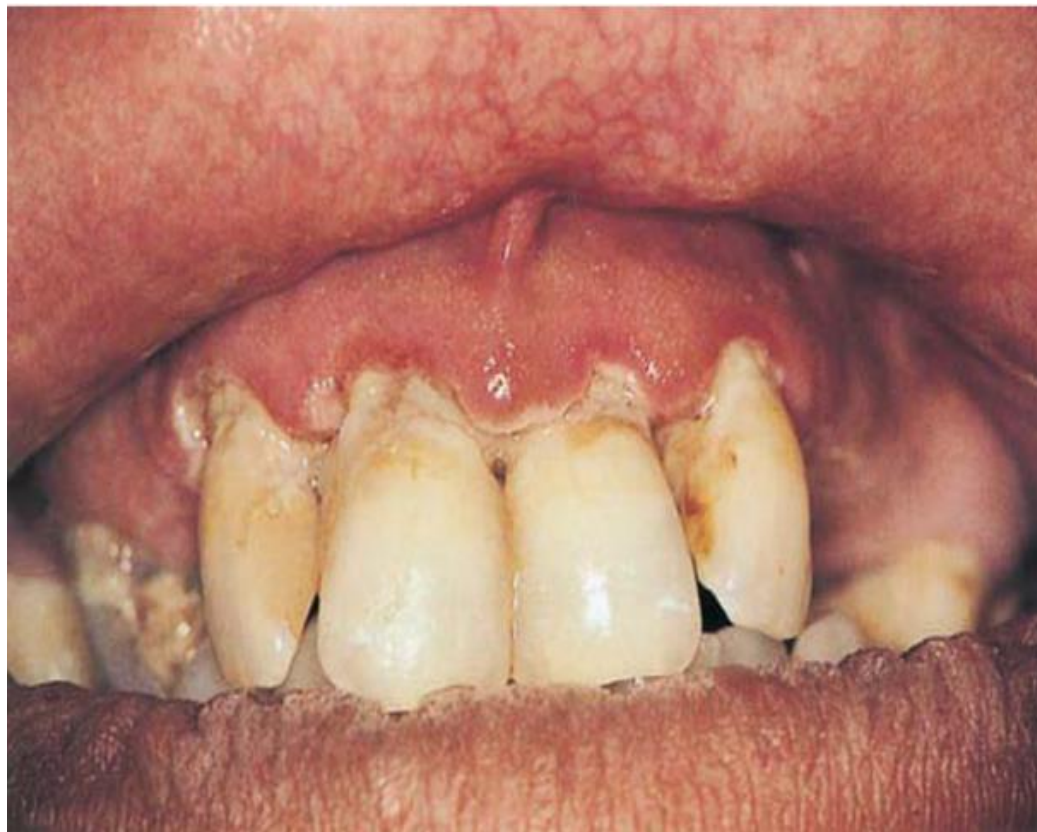До начала изучения темы пройдите  
тестирование по ссылке

<https://forms.gle/3BWMhqfgLSx5H8iD8>

# макропрепараты

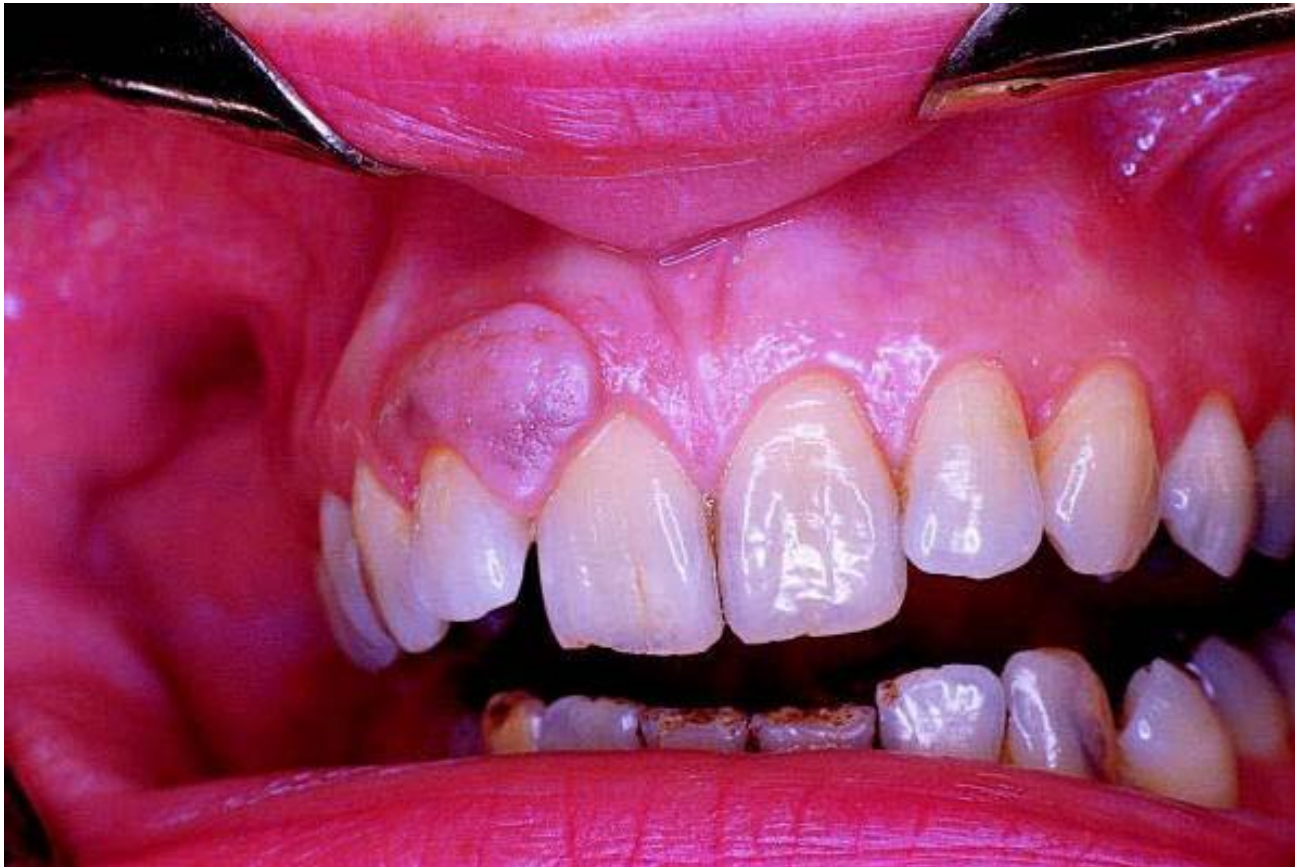- Опишите в альбоме один макропрепарат согласно закрепленному за каждым студентом списочному номеру в группе (списки групп прилагаются)

# 1 Острый язвенно-некротический гингивит болезнь Венсана



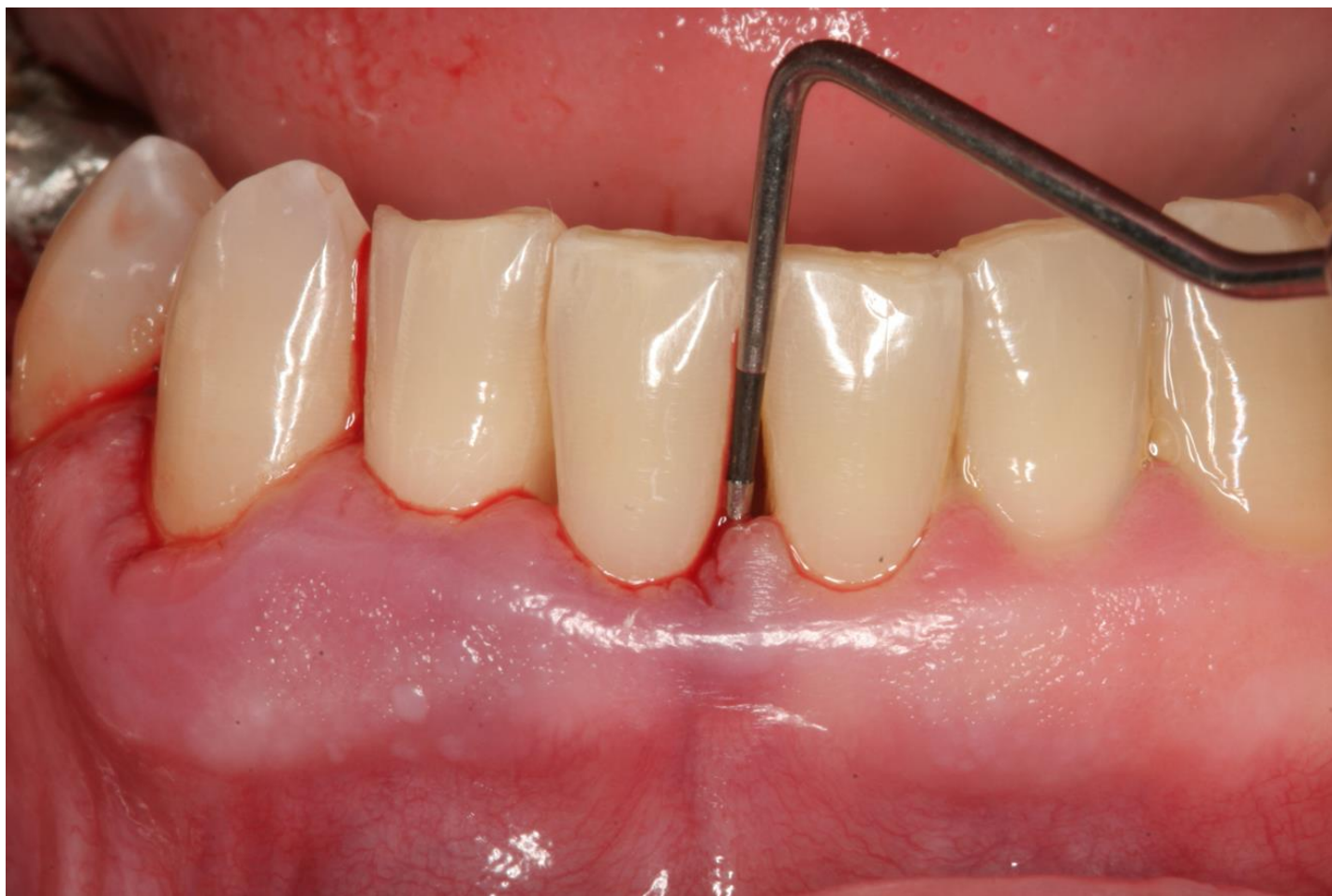2

# Гранулематозный гингивит



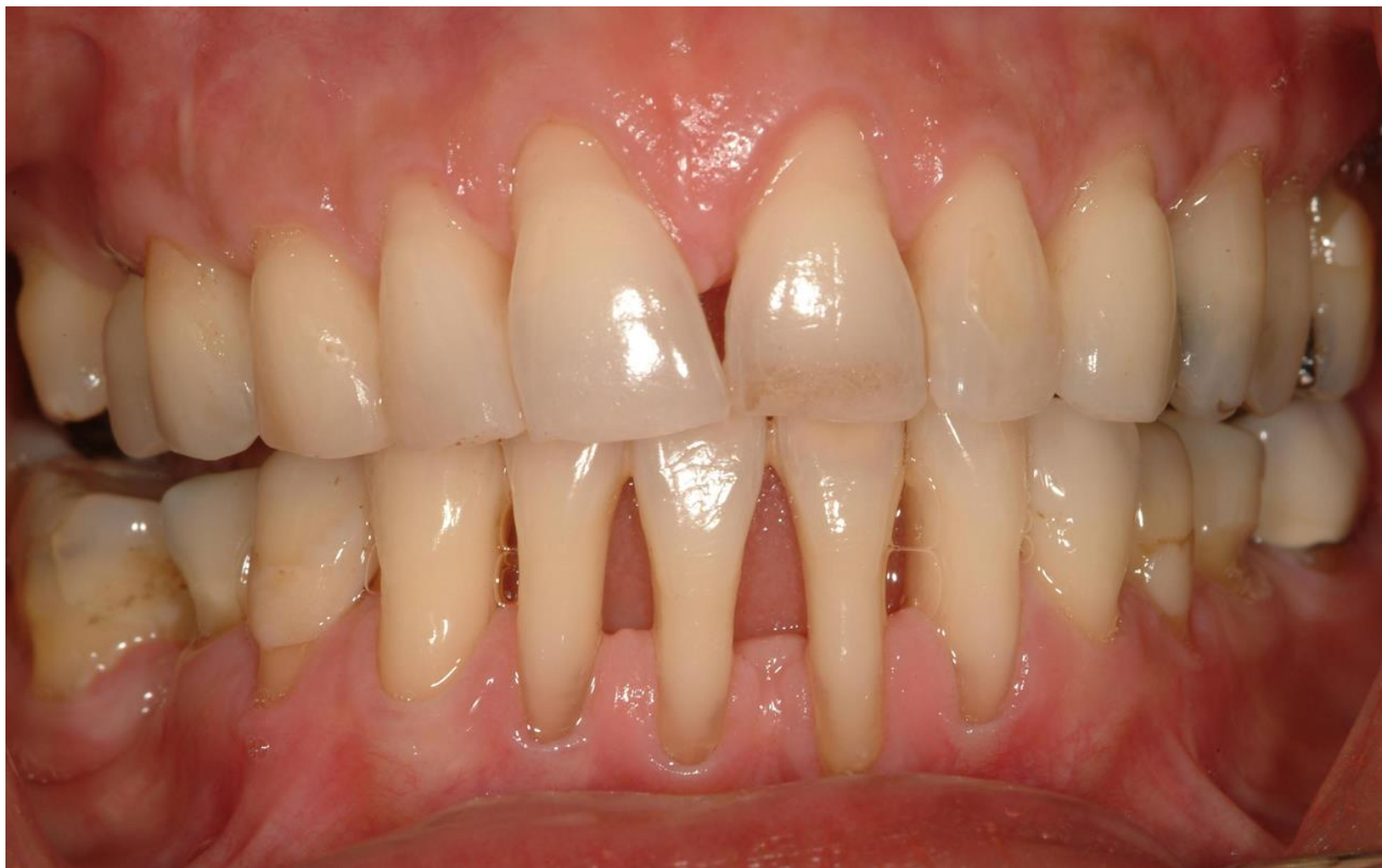3

# Пародонтит



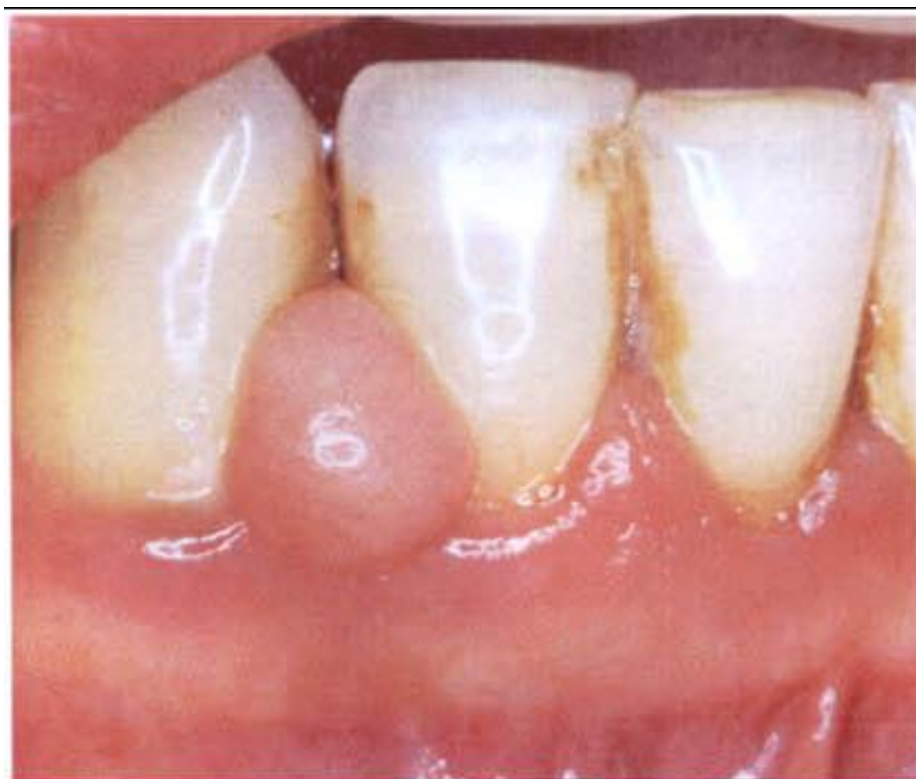4

# Пародонтоз



5

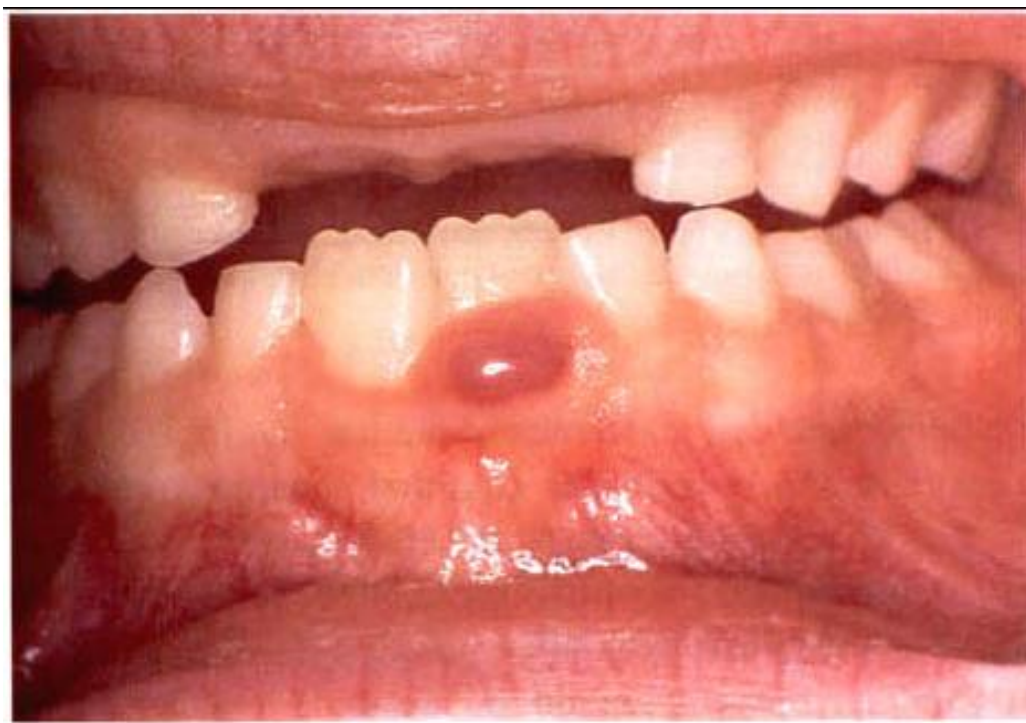# Фиброзный эпюлис



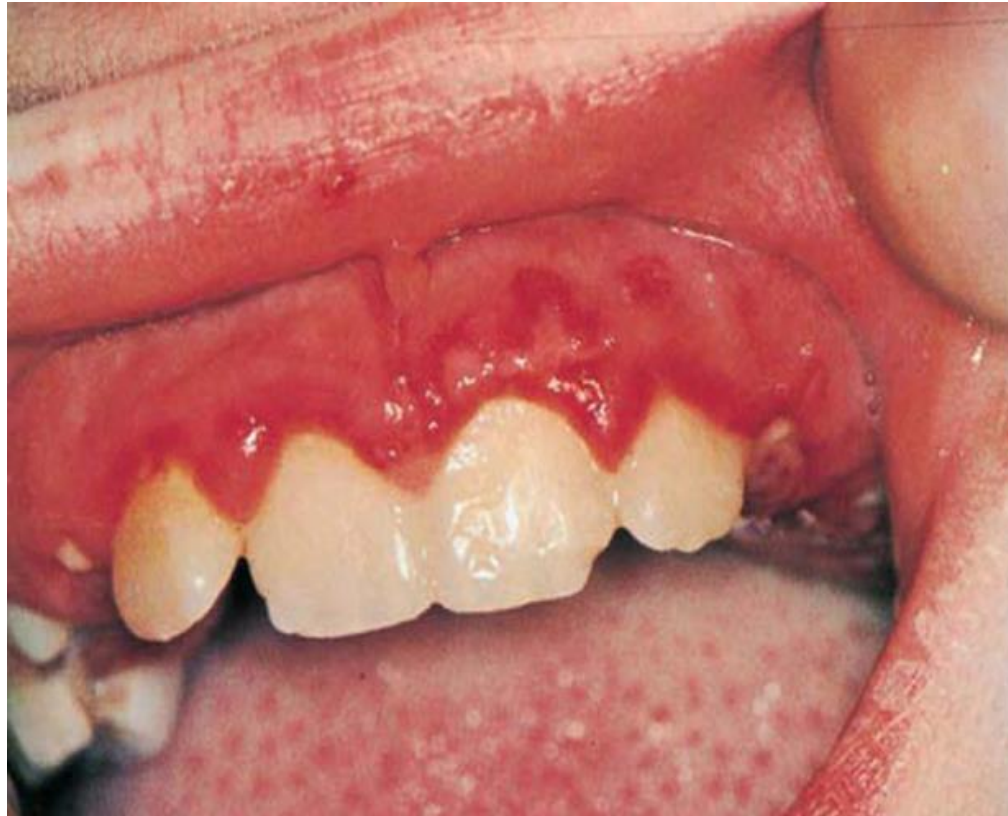

6

# Гигантоклеточный эпюлис

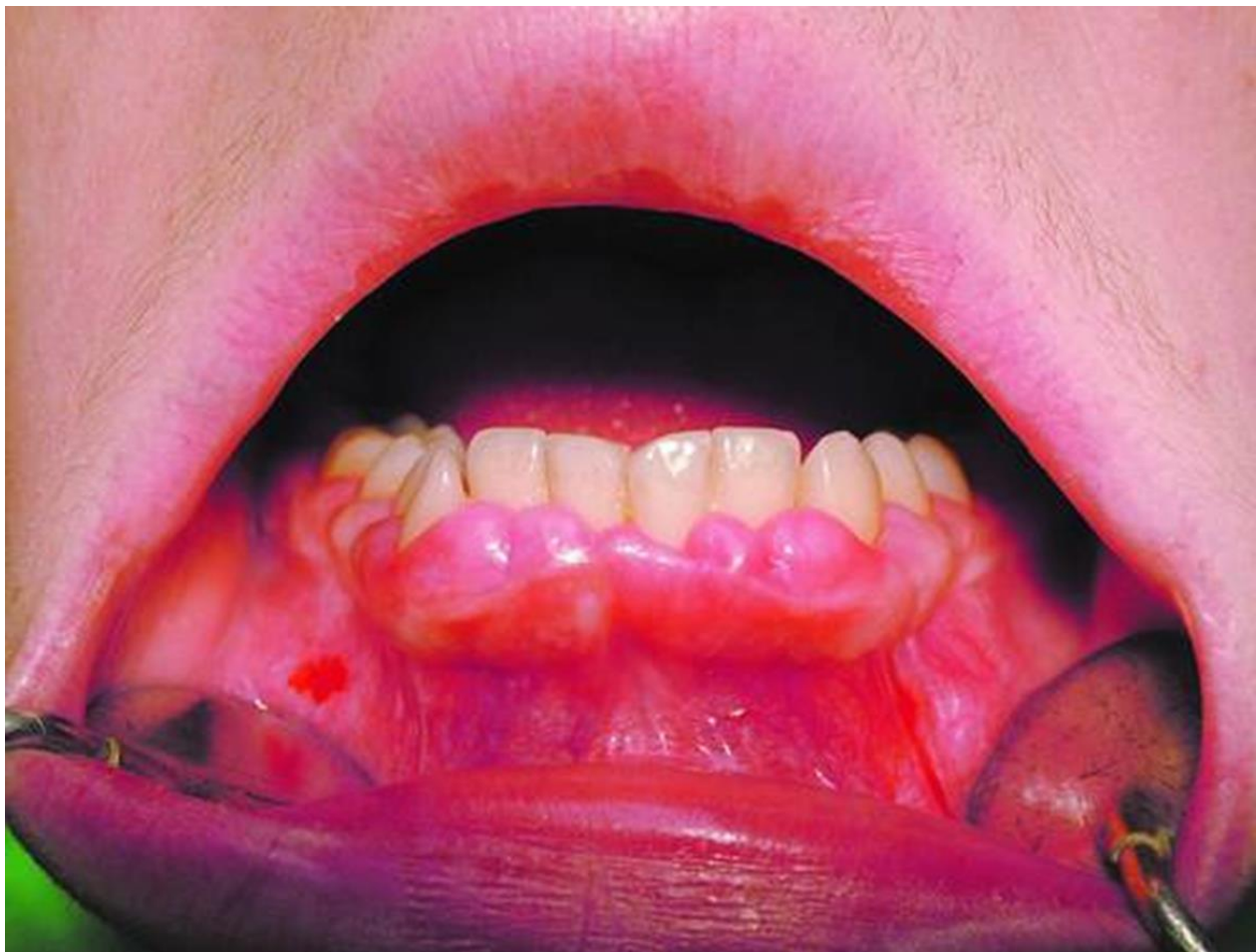

7 Острый герпетический гингивостоматит



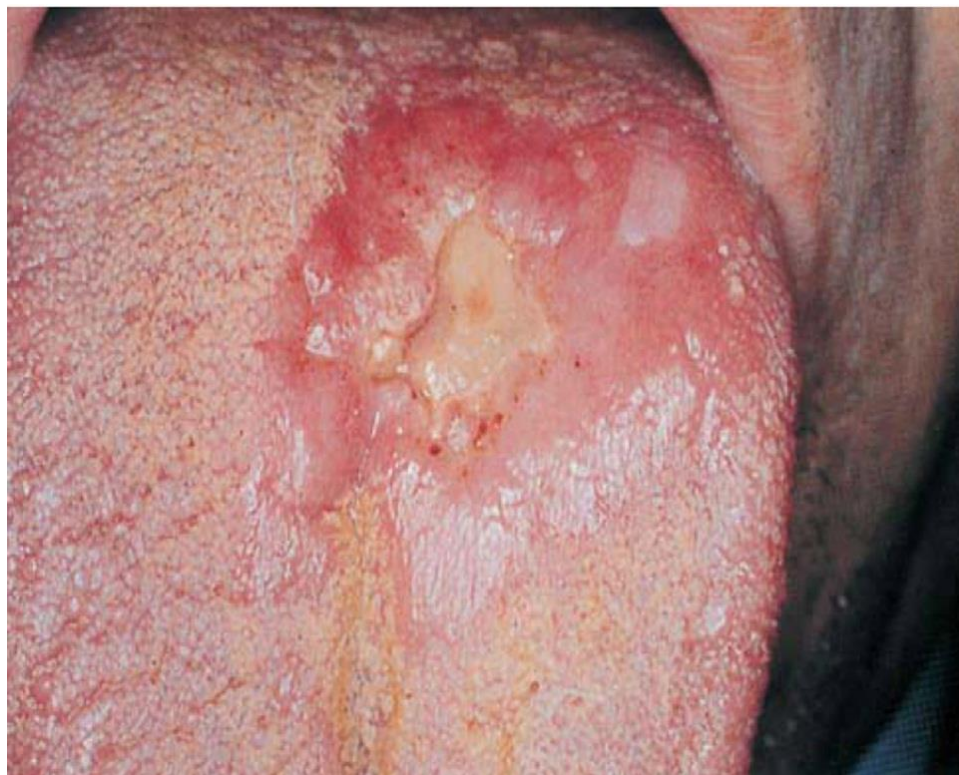8

# Гипертрофический гингивит



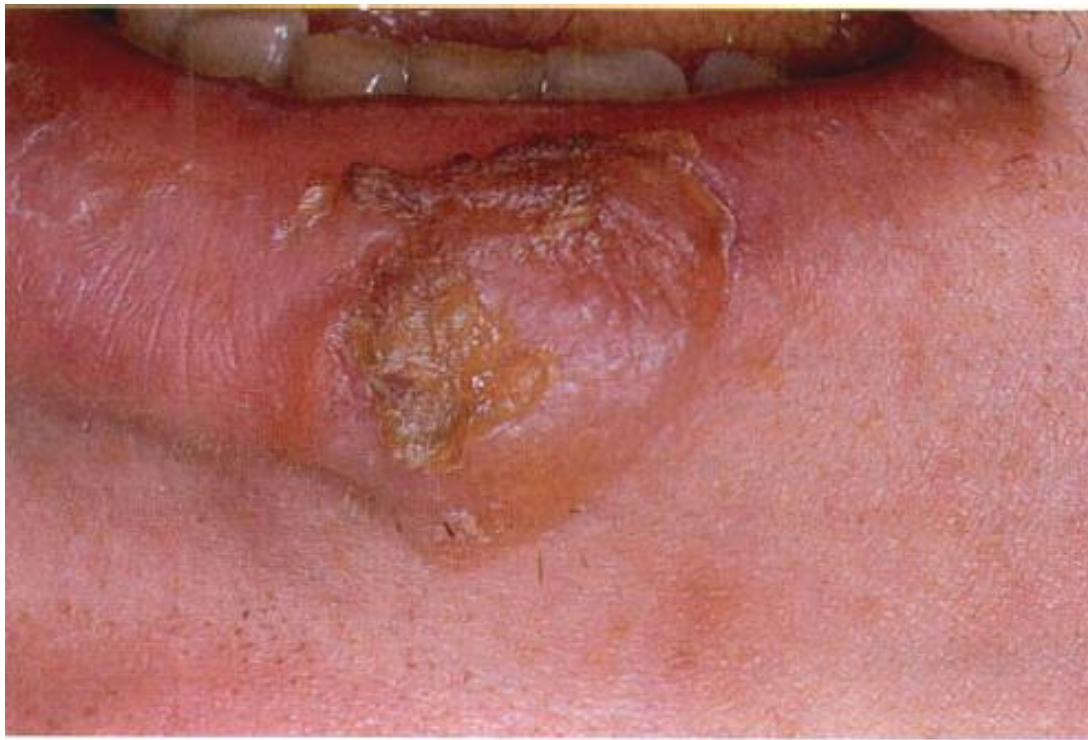9

## Туберкулезная язва языка



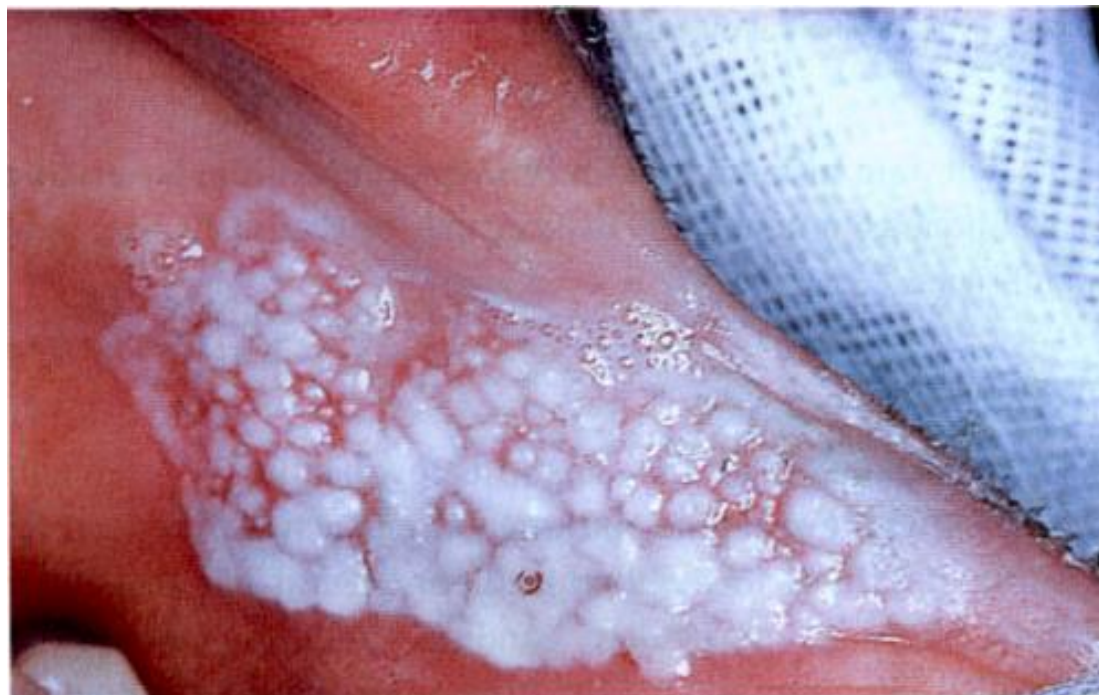10

# Твердый шанкр



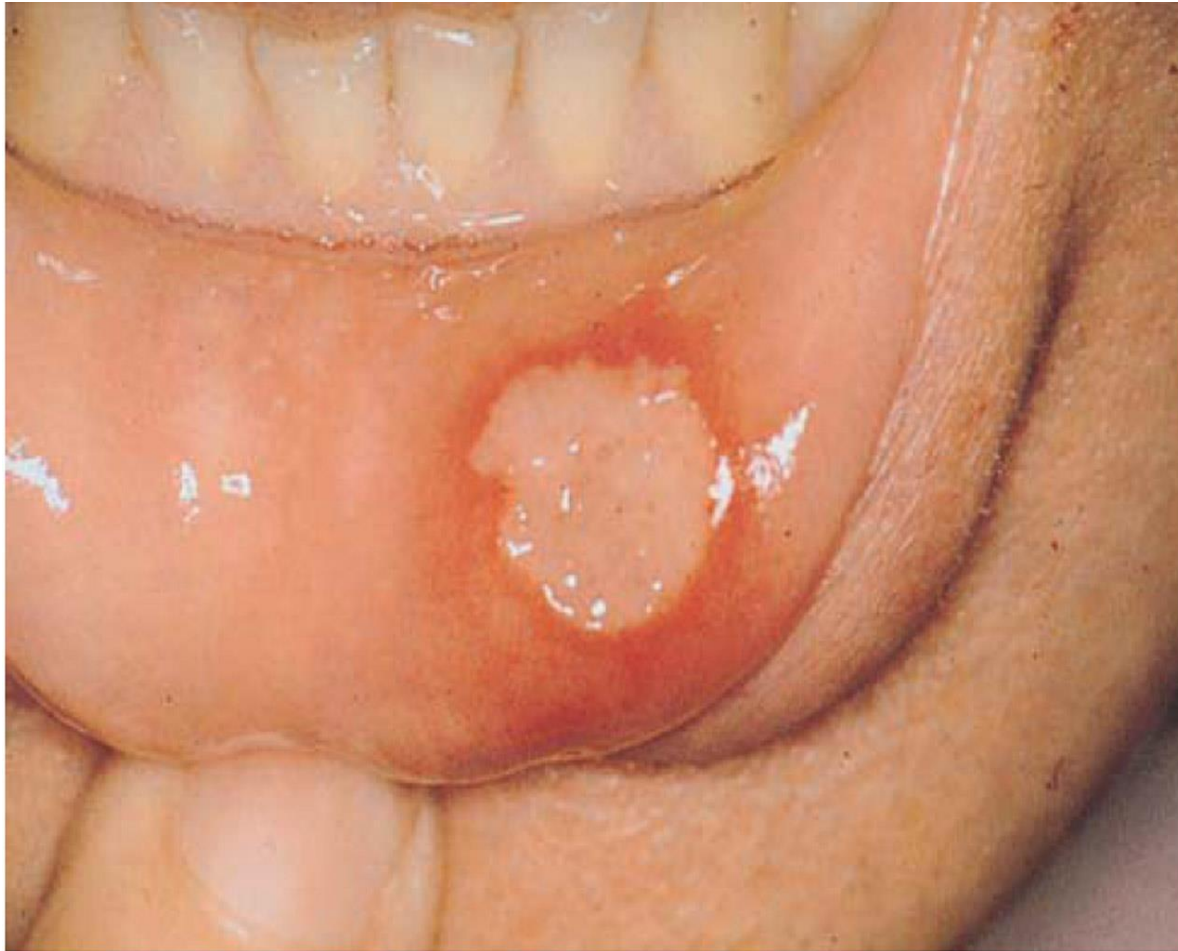11

# Кандидозный стоматит



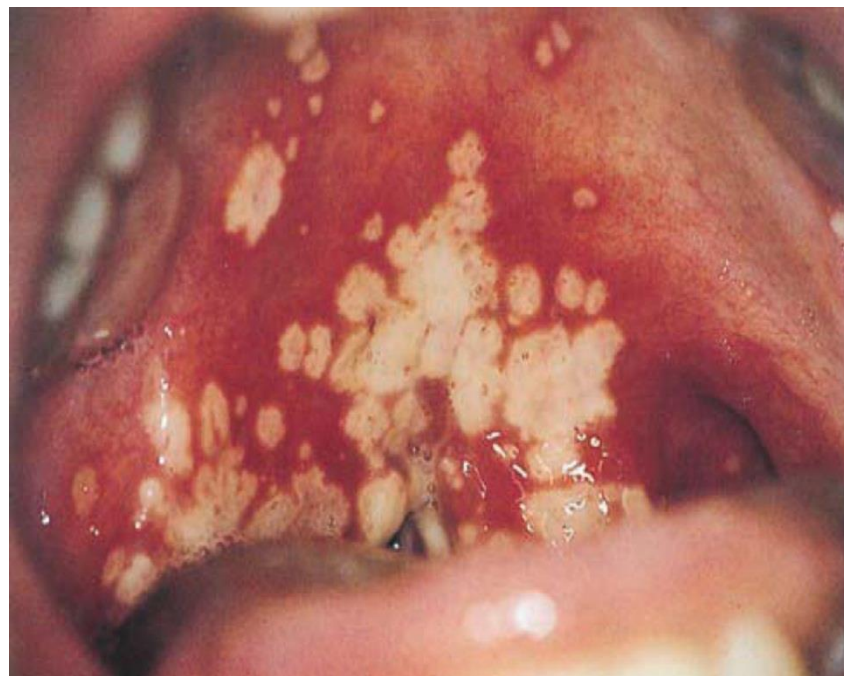
12

## Хронический рецидивирующий афтозный стоматит



13

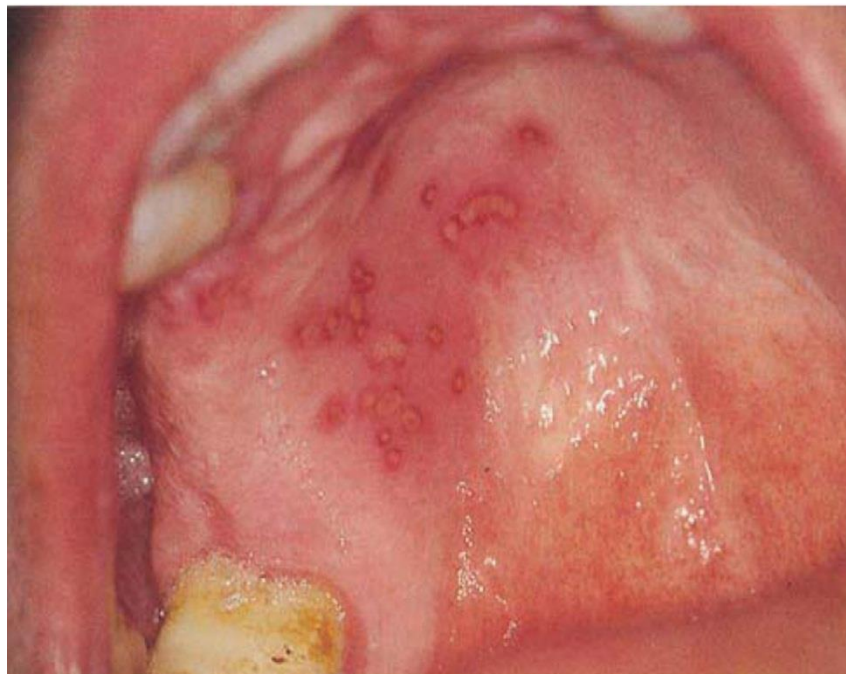# Герпетический стоматит





14

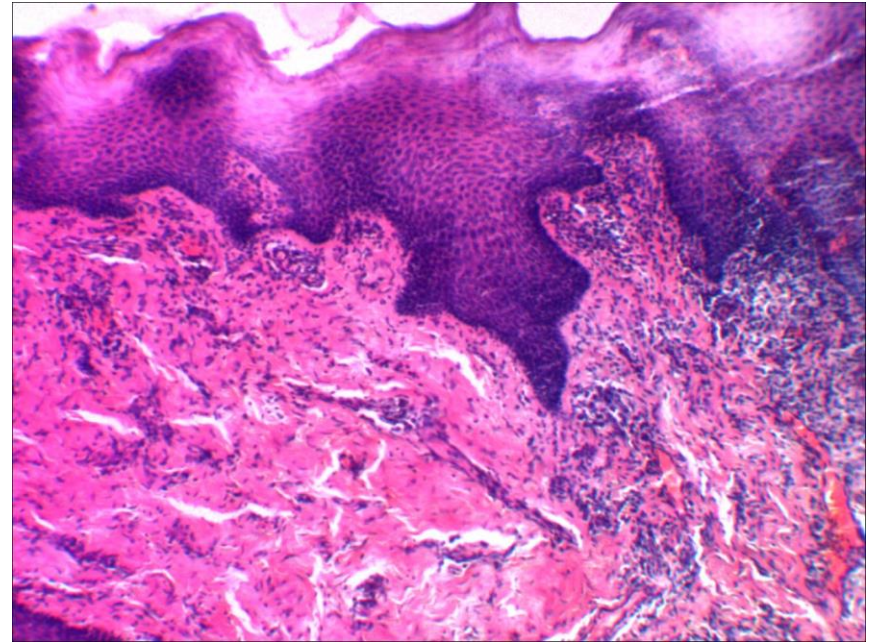
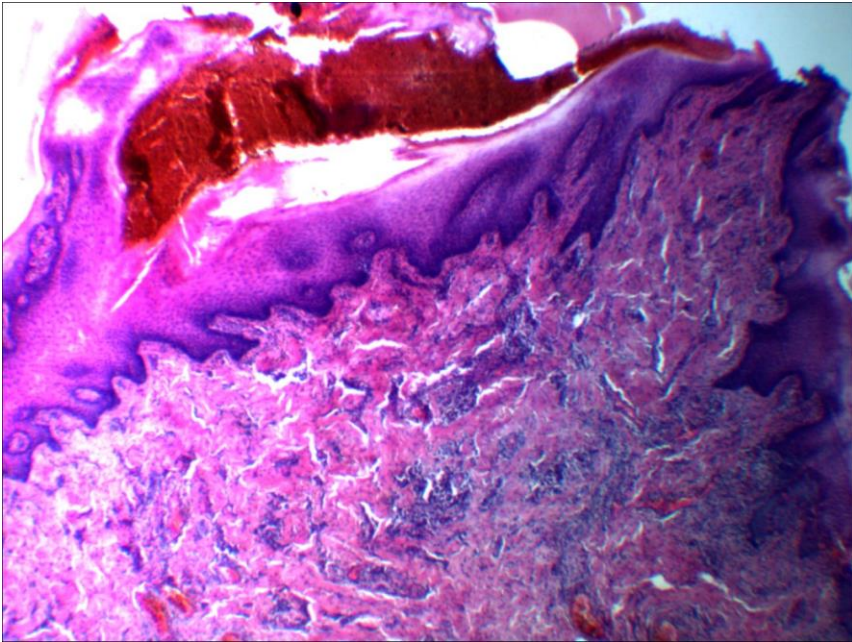
# Герпетический глоссит



# микропрепараты

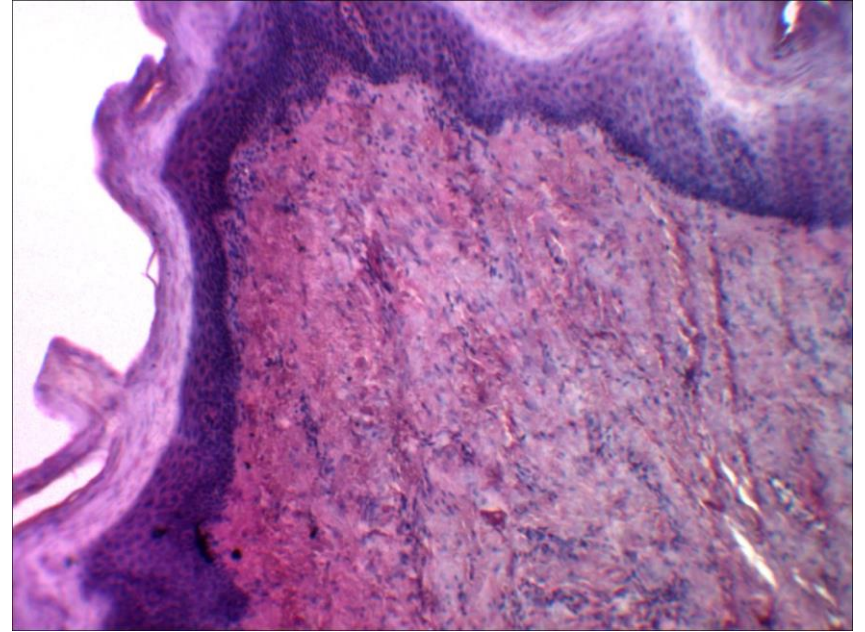
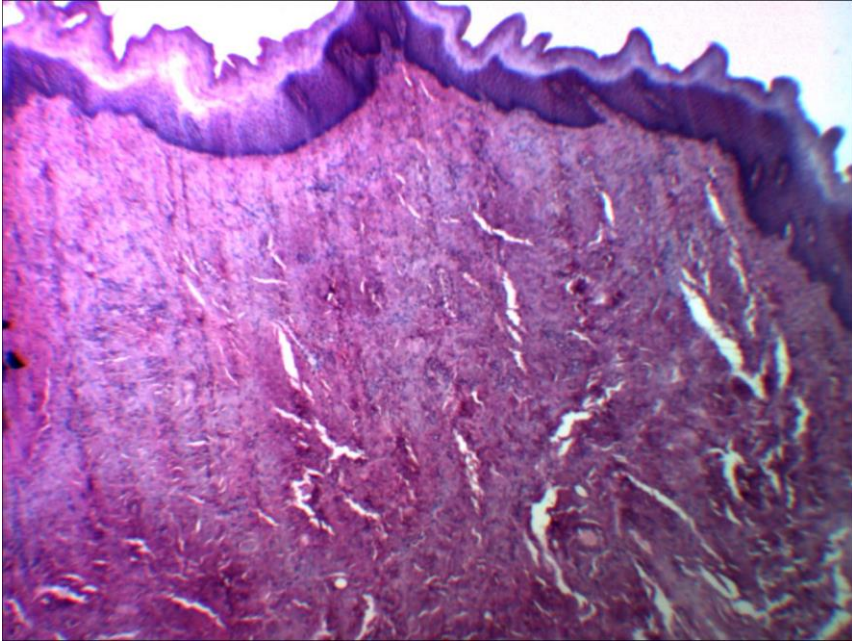
- Изучите и зарисуйте в альбоме 3 микропрепарата
- работы фотографировать и отправлять на почту кафедры [patanat.isma@mail.ru](mailto:patanat.isma@mail.ru) в день и часы согласно расписанию занятий

# хронический гингивит



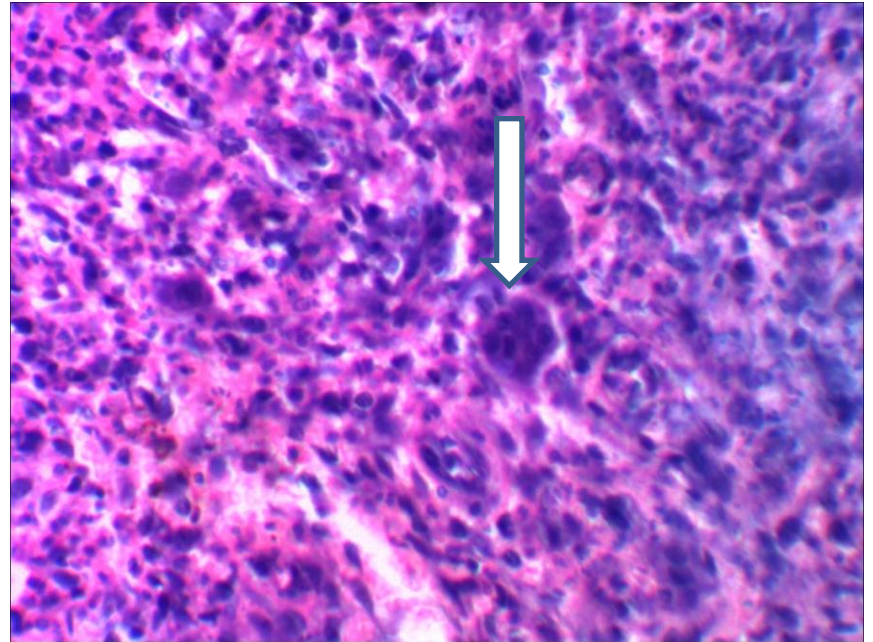
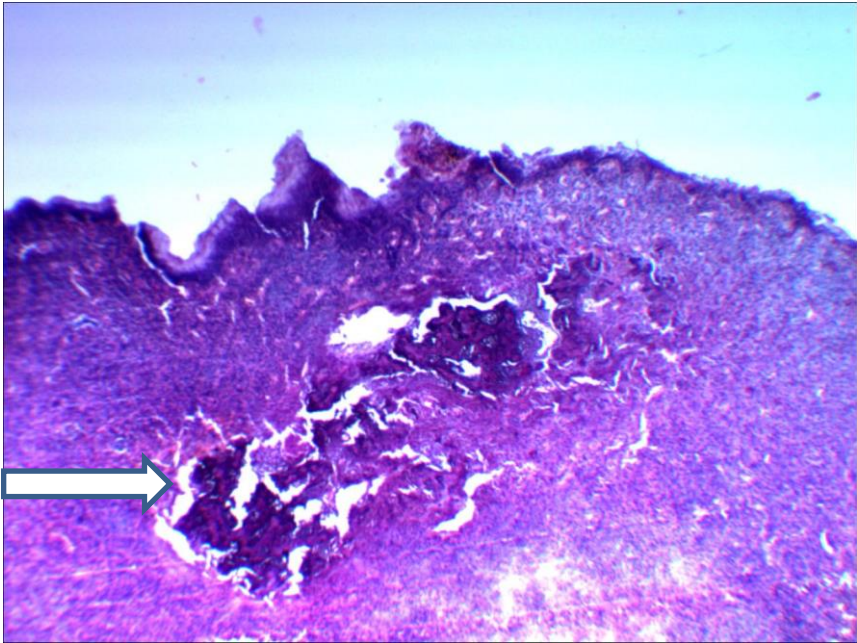
1. акантоз
2. диффузно-очаговая лимфоцитарная инфильтрация
3. склероз

# фиброзный эпюлис



1. разрастание соединительной ткани
2. очаговая лимфоцитарная инфильтрация

# ГИГАНТОКЛЕТОЧНЫЙ ЭПУЛИС



- фрагмент костной ткани с признаками остеолизиса
- гигантские клетки инородных тел