

федеральное государственное бюджетное образовательное учреждение  
высшего образования  
«Ивановская государственная медицинская академия»  
Министерства здравоохранения Российской Федерации

Факультет педиатрический  
Кафедра анатомии,  
топографической анатомии



УТВЕРЖДАЮ

Проректор по учебной работе д. м. н., проф.

*И.Е. Мишина* И.Е. Мишина

« 05 » июня 2020 г.

**Рабочая программа дисциплины  
АНАТОМИЯ ЧЕЛОВЕКА**

Уровень высшего образования: специалитет  
Направление подготовки (специальность) **31.05.02 «Педиатрия»**  
Квалификация выпускника – врач-педиатр  
Направленность (специализация): Педиатрия  
Форма обучения очная  
Тип образовательной программы: программа специалитета  
Срок освоения образовательной программы: 6 лет

Иваново, 2020

## 1. Цель освоения дисциплины

Целью освоения дисциплины (модуля) является формирование системных знаний о строении человеческого тела, систем и аппаратов органов в различные возрастные периоды во взаимосвязи с их функцией, топографией, развитием и индивидуальными особенностями в норме на основе современных достижений макро- и микроскопической анатомии с учетом потребностей практической медицины; формирование умений применять полученные теоретические знания по анатомии при последующем изучении других дисциплин.

Для достижения вышеуказанных целей перед обучающимся ставятся следующие **задачи освоения дисциплины:**

- знать строение, топографию и функции органов, систем и аппаратов органов, детали их строения и основные функции, их рентгеновское изображение в норме;
- знать закономерности строения тела человека в целом, анатомические и функциональные взаимосвязи отдельных частей организма друг с другом;
- индивидуальные и возрастные особенности строения организма, включая пренатальный период развития (органогенез), варианты изменчивости отдельных органов и пороки их развития;
- уметь использовать информационные ресурсы для углубления своих знаний достижениями науки, техники, экономики, технологий и социальной сферы;
- владеть знаниями о строении и функциях органов, их анатомо-топографических взаимоотношениях, вариантах изменчивости, индивидуальных и возрастных особенностях организма для понимания патологии, диагностики и лечения;
- владеть анатомической терминологией.

Область профессиональной деятельности выпускников, освоивших программу специалитета, включает охрану здоровья граждан путем обеспечения оказания медицинской помощи детям.

Объектами профессиональной деятельности выпускников, освоивших программу специалитета, являются: физические лица в возрасте от 0 до 18 лет (далее - дети, пациенты); физические лица - родители (законные представители) детей; население; совокупность средств и технологий, направленных на создание условий для охраны здоровья детей.

Виды профессиональной деятельности, к которым готовятся выпускники, освоившие программу специалитета: медицинская; организационно-управленческая; научно-исследовательская.

При разработке и реализации программы специалитета организация ориентируется на конкретный вид (виды) профессиональной деятельности, к которому (которым) готовится специалист, исходя из потребностей рынка труда, научно-исследовательских и материально-технических ресурсов организации и требований к результатам освоения образовательной программы.

Выпускник, освоивший программу специалитета, готов решать все профессиональные задачи медицинской деятельности в соответствии с видом (видами) профессиональной деятельности, на который (которые) ориентирована программа специалитета.

## **2. Место дисциплины в структуре основной образовательной программы**

Дисциплина «Анатомия человека» входит в состав базовой части ОПОП.

Анатомия человека является фундаментальной дисциплиной в учебном процессе высшего медицинского образования как теоретическая основа для осознанного изучения клинических дисциплин. Анатомия изучает формы и пропорции тела человека и его частей, отдельных органов, их конструкцию в связи с их функцией и окружающей средой, основные этапы развития в процессе онто- и филогенеза организма человека. Знания анатомии здорового человека являются этапом для понимания тех изменений, которые происходят в органах при их заболеваниях, способствуют постановке точного диагноза заболевания, помогают контролировать действия лечебных мероприятий, предупреждать возникновение болезни. Отсутствие необходимых знаний о строении тела человека крайне негативно сказывается на практической деятельности.

Анатомия человека является основой для успешного изучения всех дисциплин медицинского профиля и имеет логическую и содержательно-методическую взаимосвязь с другими частями образовательной программы:

- 1) Изучение дисциплины базируется на исходных знаниях вопросов общей биологии, анатомии, физиологии, гигиены человека школьной программы и медицинского колледжа. В пределах вузовской программы связь с предшествующими дисциплинами отсутствует.
- 2) Освоение дисциплины «Анатомия человека» необходимо для успешного изучения последующих дисциплин: биологии, гистологии, физиологии, патологической физиологии, патологической анатомии, топографической анатомии, хирургии, терапии и др.

### 3. Планируемые результаты обучения по дисциплине

#### 3.1. Компетенции обучающегося, формируемые в результате освоения дисциплины(модуля):

- 1) ОПК-1 – готовностью решать стандартные задачи профессиональной деятельности с использованием информационных, библиографических ресурсов, медико-биологической терминологии, информационно-коммуникационных технологий и учетом основных требований информационной безопасности;
- 2) ОПК-9 – способностью к оценке морфофункциональных, физиологических состояний и патологических процессов в организме человека для решения профессиональных задач;

#### 3.2. Перечень планируемых результатов обучения по дисциплине (модулю), соотнесенный с формируемыми компетенциями

В результате освоения дисциплины (модуля) обучающийся должен:

Код компетенции	Перечень знаний, умений навыков	Количество повторений
ОПК 1	<b>Знать</b> медико-биологическую (анатомическую) терминологию	
	<b>Уметь</b> использовать медико-биологическую терминологию при описании структур органа и его топографии	30
	<b>Владеть</b> описанием структур органа и его топографии с использованием медико-биологической терминологии	30
ОПК 9	<b>Знать</b> строение и функции органов и систем органов взрослого, их анатомо-топографические взаимоотношения, индивидуальные и возрастные особенности, развитие и пороки развития с учетом требований практической медицины	
	<b>Уметь</b> демонстрировать на препарате или модели структуры органа, его топографию.	30
	<b>Владеть</b> навыками демонстрации основных анатомических структур с учетом требований практической медицины.	30

**4. Общая трудоемкость дисциплины составляет 12 зачетных единиц, 432 академических часа.**

Курс	Семестр	Количество часов			Форма промежуточного контроля
		Всего в часах и ЗЕ	Часы контактной работы	Часы самостоятельной работы	
I	1-2	432/12	252	174	зачет, экзамен (6 ч)
II	3				

## **5. Учебная программа дисциплины**

### **5.1.Содержание дисциплины**

#### **Раздел 1.ВВЕДЕНИЕ В АНАТОМИЮ ЧЕЛОВЕКА. ОСТЕОЛОГИЯ.**

**Содержание предмета. История анатомии. Понятие об органах и системах органов. Анатомическая терминология. Общие данные о скелете, развитие и классификация костей; строение кости; скелет туловища, черепа, конечностей. Возрастные особенности скелета.**

#### **Лекция 1. Введение в науку "Анатомия человека"**

Анатомия человека - наука, изучающая формы, строение и развитие организма человека. Классификация анатомических дисциплин. Функциональная анатомия человека - системное строение и топографические взаимоотношения органов и частей тела с учетом возрастных, половых и индивидуальных особенностей. Использование данных эмбриологии, сравнительной анатомии, антропологии. Анатомия - фундаментальная наука о человеке, основа теоретической и прикладной медицины. Методы анатомического исследования. Значение знания строения и топографии органов и тканей для понимания жизненных отклонений у здорового и больного человека, создания правильных представлений о причинах болезней, решения вопросов диагностики и лечения.

#### **Лекция 2. Функциональная анатомия костной системы.**

Общие сведения об анатомии скелета. Краткие данные о развитии костей (виды остеогенеза). Классификация костей по форме, строению, развитию и функции. Кость как орган. Особенности внутреннего строения (конструкции) кости: корковое (компактное) и губчатое (трабекулярное) вещество. Остеон как структурно-функциональная единица трубчатой кости. *Химический состав, физические и механические свойства кости, их возрастные изменения.* Надкостница (периост), ее механические, трофические и репаративные функции (при росте и переломах костей). *Возрастные особенности строения костей. Кости в детском, юношеском, зрелом, пожилом и старческом возрасте.* Влияние механических нагрузок, труда и спорта на строение костей. *Развитие и возрастные особенности костей верхней и нижней конечностей. Развитие костей мозгового и лицевого отделов черепа. Возрастные особенности черепа; череп новорожденного: роднички, динамика и сроки их зарастания.* Старческие изменения костей черепа. Половые и типовые особенности строения черепа.

#### **Лекция 3. История анатомии.**

Основные этапы накопления анатомических знаний. Значение работ Аристотеля, Гиппократа, Галена, Ибн-Сины (Авиценны) в становлении и развитии анатомической науки. Анатомия эпохи Возрождения. Вклад Леонардо да Винчи в развитие анатомии. Значение трудов Андрея Везалия как основателя классической описательной (систематической) анатомии человека. Гарвей - первооткрыватель кровообращения. История отечественной

анатомии. Выдающиеся основоположники научной анатомии в России. Анатомия как фундаментальная наука для теоретической и практической медицины.

**Практическое занятие. Кости скелета туловища.**

Роль осей и плоскостей в анатомии, используемых при изучении всех разделов предмета. Значение анатомических терминов Международной анатомической номенклатуры (на латинском и русском языках), использование их в медицинском образовании на теоретических и клинических кафедрах. Позвонки. Строение типичного (грудного) позвонка: тело позвонка, дуга, отростки, отверстие позвонка. Особенности строения позвонков в различных отделах позвоночного столба (шейные, грудные, поясничные позвонки, крестец и копчик). *Возрастные и половые особенности строения позвонков, их прикладное значение, варианты развития и аномалии позвонков.* Ребра и грудина. Строение, классификация ребер (истинные, ложные и колеблющиеся ребра). Головка, шейка, бугорок, тело, борозда ребра. Первое ребро, его особенности. Грудина: рукоятка, тело, мечевидный отросток. *Развитие ребер и грудины, их варианты и аномалии. Особенности костей туловища у детей и подростков.*

**Практическое занятие. Кости скелета верхней конечности.**

Скелет верхней конечности, подразделение на кости пояса и свободной части верхней конечности. Кости пояса верхних конечностей (плечевого пояса): ключица и лопатка, их части, строение, топография. Кости свободной части верхней конечности; кости плеча (плечевая кость), предплечья (лучевая и локтевая кости), кости запястья (ладьевидная, полулунная, трехгранная, гороховидная, кость-трапеция, трапециевидная, головчатая, крючковидная), пястные кости, фаланги пальцев.

**Практическое занятие. Кости скелета нижней конечности.**

Скелет нижней конечности. Подразделение на кости пояса и свободной части нижней конечности. Кости пояса нижних конечностей (тазовый пояс): тазовая кость и ее части (подвздошная, седалищная и лобковая кости). Кости свободной части нижней конечности; кости бедра (бедренная кость и надколенник), кости голени (большеберцовая и малоберцовая кости). Кости стопы: кости предплюсны (таранная, пяточная, ладьевидная и клиновидная кости), кости плюсны и фаланги пальцев стопы. *Возрастные скелета конечностей.*

**Практическое занятие. Кости мозгового отдела черепа.**

Череп. Кости, составляющие мозговой отдел черепа: лобная, клиновидная, затылочная, решетчатая; их строение. Отверстия, ямки, каналы, борозды костей и их назначение. Воздухоносные кости. Череп. Кости, составляющие мозговой отдел черепа: теменная, височная. Отверстия, ямки, каналы, борозды костей и их назначение.

**Практическое занятие. Кости лицевого черепа.**

Кости лицевого отдела черепа: верхнечелюстная кость и нижняя челюсть, нижняя носовая раковина, сошник, носовая, небная, слезная, скуловая кости. Подъязычная кость. Их строение и расположение в пределах лицевого черепа.

**Практическое занятие. Череп в целом (лицевой отдел черепа)**

Глазницы, полость носа; кости, входящие в состав стенок ротовой полости;

**Практическое занятие. Череп в целом (мозговой отдел черепа)**

Топография черепа: свод, основание; важнейшие образования наружного и внутреннего основания черепа. Передняя, средняя и задняя черепные ямки. Топография височной, подвисочной и крыловидно-небной ямок.

**Темы СРС. Беспрепаровочные и препаровочные методы исследования в анатомии.** Методы исследования посредством нарушения целостности тела мертвого человека: методы препаровки, просветления, инъекции, коррозии, последовательного распила замороженных трупов, метод ледяной скульптуры. Методы анатомического исследования без нарушения целостности тела человека: антропометрический, аускультационный, антропоскопический, эндоскопический, пальпационный, рентгенологический, перкуссионный методы; методы компьютерной томографии и ядерно-магнитного резонанса.

**Темы СРС. Выдающиеся оученые-анатомы, значение их трудов в развитие анатомической науки.**

Аристотель, Гиппократ, Гален, Авиценна, Андрей Везалий и др. – их биография, труды, вклад в науку. Н.И. Пирогов, его труды по прикладной анатомии и методы изучения строения, топографии органов и тканей. П.Ф. Лесгафт - основоположник функционального направления в анатомии. В.Н.Тонков, его роль в развитии экспериментальной морфологии. Г.М.Иосифов, Д.А.Жданов как крупные исследователи функциональной анатомии лимфатической системы. М.Г. Привес, его вклад в рентгеноанатомию.

## Раздел 2. АРТРОЛОГИЯ И МИОЛОГИЯ

**Виды соединения костей, их классификация; соединение костей туловища, черепа, конечностей. Мышцы и фасции туловища, головы, шеи, конечностей. Возрастные особенности опорно-двигательного аппарата.**

**Лекция. Функциональные аспекты учения о соединениях костей.**

Соединения костей, их классификация по строению и функциям: фиброзные (непрерывные) соединения (синдесмозы): межкостные мембраны, связки, швы, вколачивание; хрящевые соединения (синхондрозы), костные соединения (синостызы). Синовиальные соединения костей (суставы). Анатомическая и биомеханическая классификация суставов: простые, сложные, комплексные и комбинированные суставы; одноосные суставы (цилиндрический, блоковидный), двуосные (эллипсоидный, мышцелковый, седловидный), многоосные (шаровидный, плоский). Строение сустава: суставной хрящ, суставная губа, суставная капсула, суставная полость, суставной диск (мениск). Биомеханика суставов. Соединения костей туловища и черепа с позвоночником. Роднички, швы и синхондрозы черепа. Позвоночный столб (позвоночник) в целом (изгибы, возрастные особенности). Таз как целое, его подразделение на большой и малый таз. Размеры таза.

**Лекция. Функциональная анатомия мышечной системы. Функциональная анатомия мышц и фасций туловища.**

Мышца как орган: строение, подразделение на части, сухожилия (апоневрозы) мышц. Классификация мышц по форме, строению и функциям; мышцы-синергисты и мышцы-антагонисты. Вспомогательные аппараты мышц: фасции и их классификация, синовиальные влагалища сухожилий, синовиальные сумки, блоки, сухожильные дуги, костно-фиброзные и фиброзные каналы. Понятие об анатомическом и физиологическом поперечниках мышц; основные показатели о силе и работе мышц: теория рычагов, раскрывающая механизм функции мышц, двигательного аппарата в целом. Классификация мышц туловища по форме, функциям и по происхождению. Учение Н.И.Пирогова о фасциях. Диафрагма, ее части, строение, топография и функции. Слабые места диафрагмы. Фасции груди. Влагалище прямой мышцы живота. Белая линия живота. Фасции живота. Паховый канал, его стенки, содержимое (у мужчины, у женщины).

**Лекция. Функциональная анатомия мышц и фасций шеи и головы.**

Классификация мышц шеи по происхождению, расположению и по функции. Шейная фасция и ее пластинки, их отношение к мышцам шеи. Межфасциальные пространства и треугольники шеи. Особенности расположения и функции мимических мышц (мышцы свода черепа; мышцы, окружающие глазную щель; мышцы, окружающие носовые отверстия (ноздри); мышцы, окружающие отверстие рта; мышцы ушной раковины). Височная и жевательная фасции.

**Лекция. Функциональная анатомия мышц и фасций конечностей.**

Классификация мышц и фасций верхней конечности по их расположению, строению и функциям. Удерживатели сухожилий мышц-сгибателей и мышц-разгибателей. Топография подмышечной полости, ее стенок. Ключично-грудной треугольник, грудной и подгрудной треугольники. Борозды двуглавой мышцы плеча, локтевая ямка, локтевая и лучевая борозды предплечья. Мышечные, фиброзные, костно-фиброзные каналы верхней конечности. Синовиальные сумки. Синовиальные влагалища сухожилий мышц-сгибателей и мышц-разгибателей кисти и пальцев. Ладонный апоневроз. Классификация мышц нижней конечности по их расположению, строению и функциям. Фасции нижней конечности. Удерживатели сухожилий мышц-сгибателей, мышц-разгибателей и малоберцовых мышц. Мышечные, фиброзные и костно-фиброзные каналы нижней конечности. Над- и подгрушевидные отверстия, мышечная и сосудистая лакуны, бедренный канал и бедренное кольцо, запирающий канал, бедренный треугольник, подвздошно-гребенчатая борозда, приводящий канал и подколенная ямка, голено-подколенный, верхний и нижний мышечно-малоберцовые каналы, медиальная и латеральная подошвенные борозды. Синовиальные сумки. Синовиальные влагалища сухожилий мышц-сгибателей, разгибателей (стопы и пальцев) и малоберцовых мышц. Подошвенный апоневроз.

**Практическое занятие. Соединения костей головы и туловища.**

Соединения костей туловища и черепа с позвоночником. Соединения тел позвонков: межпозвоночные диски (фиброзное кольцо и студенистое ядро); дугоотростчатые соединения (межпозвоночные суставы), связки позвоночника; атланта-затылочный и атланта-осевой суставы. Позвоночный столб. Соединения позвоночника с черепом. Реберно-позвоночные и грудино-реберные суставы (соединения). Грудная клетка в целом. Соединения костей черепа. Височно-нижнечелюстной сустав: форма, строение, оси движения.

**Практическое занятие. Соединения костей верхней конечности.**

Соединение костей пояса верхних конечностей. Грудино-ключичный и акромиально-ключичный суставы, их строение, функции. Соединение костей свободной части верхней конечности. Плечевой сустав. Локтевой сустав. Соединение костей предплечья (межкостная мембрана и лучелоктевые соединения). Лучезапястный, межпястные и среднезапястный суставы. Суставы кисти. Форма и строение, оси движения в суставах свободной части верхней конечности.

**Практическое занятие. Соединения костей нижней конечности.**

Соединение костей пояса нижних конечностей. Соединения тазовых костей друг с другом (лобковый симфиз) и с крестцом (крестцово-подвздошный сустав), их форма, строение, функции. Соединения костей свободной части, нижней конечности. Тазобедренный сустав. Коленный сустав. Соединения костей голени (межкостная мембрана). Голеностопный сустав и суставы стопы. Половые, возрастные, типовые и индивидуальные особенности таза; форма и размеры женского таза. Аномалии развития таза. Стопа как целое. Своды стопы. Форма и строение, оси движения в суставах свободной части нижней конечности.

**Практическое занятие. Мышцы и фасции спины, груди и живота.**



Строение мышц туловища, закономерности их послойного расположения. Поверхностные мышцы спины (трапециевидная, широчайшая мышца спины, ромбовидные, зубчатые) и глубокие мышцы спины (мышца, выпрямляющая позвоночник, поперечноостистая, подзатылочные и др.). Мышцы и фасции груди. Большая и малая грудные, передняя зубчатая и межреберные мышцы, подключичная мышца, их строение, функции. Косые, поперечная и прямая мышцы живота: их строение, функции. Квадратная мышца поясницы, ее строение, топография. Влагалище прямой мышцы живота. Белая линия живота. Паховый канал, его стенки, содержимое. Диафрагма, ее части, строение, топография и функции.

#### Практическое занятие. **Мышцы и фасции шеи и головы.**

Поверхностные мышцы шеи (подкожная и грудино-ключично-сосцевидная мышцы; надподъязычные и подподъязычные мышцы). Глубокие мышцы шеи (лестничные мышцы, длинные и прямые мышцы головы и шеи). Мимические мышцы. Жевательные мышцы, их расположение и функции. Жевательная и височная мышцы, крыловидные мышцы. Шейная фасция и ее пластинки, их отношение к мышцам шеи. Межфасциальные пространства и треугольники шеи. Височная и жевательная фасции.

#### Практическое занятие. **Мышцы, фасции и топография верхней конечности.**

Мышцы и фасции пояса верхних конечностей (плечевого пояса). Дельтовидная, подостная, надостная, подлопаточная мышцы. Большая и малая круглые мышцы. Мышцы и фасции свободной части верхней конечности: (плеча, предплечья и кисти). Мышцы плеча. Передняя группа (сгибатели плеча и предплечья - клювовидно-плечевая, двуглавая мышца плеча, плечевая мышца) и задняя группа (разгибатели плеча и предплечья - трехглавая мышца плеча и локтевая мышца). Мышцы предплечья: передняя группа (сгибатели кисти и пальцев, мышцы-пронаторы - плечелучевая мышца, круглый пронатор, лучевой и локтевой сгибатели запястья, длинная ладонная мышца, поверхностный и локтевой сгибатели пальцев, длинный сгибатель большого пальца кисти, квадратный пронатор), задняя группа (разгибатели кисти и пальцев - длинный и короткий лучевые разгибатели запястья, разгибатель пальцев, разгибатель мизинца, локтевой разгибатель запястья, длинный и короткий разгибатели большого пальца кисти, длинная мышца, отводящая большой палец кисти, разгибатель указательного пальца, мышца-супинатор). Мышцы кисти: мышцы возвышения большого пальца, мышцы возвышения мизинца, средняя группа мышц кисти (червеобразные, ладонные и тыльные межкостные мышцы). Элементы топографической анатомии верхней конечности. Подмышечная ямка, полость. Треугольники передней стенки подмышечной полости. Треугольное и четырехугольное отверстия. Борозды и каналы плеча, предплечья, кисти, их содержимое.

#### Практическое занятие. **Мышцы, фасции и топография нижней конечности.**

Мышцы пояса нижних конечностей (тазового пояса). Внутренние мышцы таза (подвздошно-поясничная, внутренняя запирающая, близнецовые и грушевидная мышцы). Наружные мышцы таза (ягодичные мышцы, напрягатель широкой фасции бедра, наружная запирающая и квадратная мышцы бедра). Мышцы свободной части нижней конечности (бедра, голени, стопы). Мышцы бедра: передняя группа (сгибатели бедра и разгибатели голени портняжная и четырехглавая мышцы), задняя группа- (разгибатели бедра и сгибатели голени- двуглавая мышца бедра, полу сухожильная и полуперепончатая мышцы), медиальная группа (приводящие мышцы бедра-тонкая и гребенчатая мышцы, длинная, короткая и большая приводящие мышцы). Мышцы голени: передняя группа (разгибатели стопы и пальцев: передняя большеберцовая мышца, длинный разгибатель пальцев и длинный разгибатель большого пальца стопы), задняя группа (сгибатели голени, стопы и пальцев трехглавая мышца голени, подколенная и подошвенная мышцы, длинный сгибатель пальцев и длинный сгибатель большого пальца стопы, задняя большеберцовая мышца), латеральная группа (сгибатели и супинаторы стопы - длинная и короткая малоберцо-

вые мышцы). Мышцы стопы. Мышцы тыла стопы (мышцы-разгибатели пальцев и большого пальца стопы). Мышцы подошвы стопы (медиальная группа, латеральная группа и средняя группа-короткий сгибатель пальцев, квадратная мышца подошвы, червеобразные и межкостные мышцы). Фасции пояса нижних конечностей (тазового пояса). Фасции свободной части нижней конечности (бедро, голени, стопы).

Элементы топографической анатомии нижней конечности. Топографические образования таза. Над- и подгрушевидное, большое и малое седалищные отверстия. Запирательный канал. Мышечная и сосудистая лакуны. Бедренный треугольник. Каналы, борозды бедра, голени и стопы. Подколенная ямка, голеноподколенный канал. Их топография и содержимое. Бедренный треугольник. Приводящий канал. Мышечно-малоберцовый канал. Борозды стопы. Их содержимое.

**Темы СРС. Возрастные и половые особенности опорно-двигательного аппарата.**

Виды остеогенеза. Первичные и вторичные кости. Понятия о точке окостенения, процессах роста и самообновления костной ткани. Эндесмальный, перихондральный, энхондральный и периостальный виды окостенения (остеогенеза). Аномалии и пороки развития. Особенности строения черепа новорожденного. Роднички черепа новорожденного и сроки их зарастания. Особенности черепа у детей и подростков. Особенности костей лицевого и мозгового черепа у детей и подростков. Формирование изгибов позвоночника, его возрастные особенности. Химический состав костей. Соотношение органических и неорганических веществ в костях новорожденных, взрослых и стариков. Таз, размеры таза, его возрастные и половые особенности. Возрастные и половые особенности костей конечностей.

**Темы СРС. Рентгеноанатомия частей скелета.**

Кости туловища, черепа и конечностей в рентгеновском изображении. Позвоночный столб и грудная клетка в рентгеновском изображении.

**Темы СРС. Рентгеноанатомия суставов**

Суставы в рентгеновском изображении. Рентгеноанатомия височно-нижнечелюстного сустава. Рентгеноанатомия соединений пояса верхней конечности. Суставы свободной верхней конечности в рентгеновском изображении. Рентгеноанатомия соединений пояса нижней конечности. Суставы свободной нижней конечности в рентгеновском изображении. Рентгеноанатомия коленного и голеностопного суставов.

**Темы СРС. Аномалии и пороки развития опорно-двигательного аппарата туловища.**

Аномалии и пороки развития позвонков. Сакрализация. Люмбализация. Грудная клетка, её, возрастные и конституциональные особенности, аномалии и пороки развития. Грудная клетка в целом. Форма грудной клетки у людей различных типов телосложения. Аномалии развития ребер и грудины, позвоночного столба. Пороки развития передней стенки живота. Слабые места диафрагмы и передней брюшной стенки.

**Темы СРС. Аномалии и пороки развития опорно-двигательного аппарата конечностей.**

Развитие и аномалии развития костей конечностей. Амелия. Полидактилия. Врожденный вывих бедра.

### Раздел 3. СПЛАНХНОЛОГИЯ. ЭНДОКРИННЫЕ ЖЕЛЕЗЫ.

**Развитие внутренних органов (органогенез), топография и строение органов дыхательной, пищеварительной, мочевой и половой систем, эндокринных желез. Возрастные особенности строения внутренних органов.**

### **Лекция. Функциональные аспекты учения о внутренностях. Пищеварительная система.**

Общие закономерности строения внутренних органов. Железы: их классификация, строение и функции. Классификация внутренних органов по их топографии, происхождению, строению и выполняемым функциям. Характерные особенности строения стенок пищеварительной трубки: слизистая оболочка, подслизистая основа, мышечные слои; адвентициальная и серозные оболочки, подсерозная основа. Структура пищеварительного тракта. **Развитие внутренних органов и серозных оболочек.** Отличительные особенности строения стенок различных отделов пищеварительной трубки: слизистой оболочки, подслизистой основы, мышечного слоя; соединительно-тканой оболочки.

### **Лекция. Функциональная анатомия брюшины.**

Париетальный и висцеральный листки брюшины. Различия понятий "брюшная полость" и "полость брюшины" (брюшинная полость). Топография сальниковой, печеночной и поджелудочной сумок в верхнем этаже брюшинной полости. Складки и ямки париетальной брюшины на задней поверхности передней стенки живота. Производные брюшины: Связки, брыжейки, большой и малый сальники; складки, разграничивающие паховые ямки. Топография брюшины на задней стенке брюшной полости и в полости малого таза. Связки, складки, углубления брюшины в малом тазу, их отношение к тазовым органам у мужчины и женщины. Экстра-, интра- и мезоперитонеальное положение органов.

### **Лекция. Функциональная анатомия дыхательной системы.**

Анатомия и топография верхних (полость носа, носоглотка и ротоглотка) и нижних (гортань, трахея, бронхи) дыхательных путей. Околоносовые пазухи, сообщения их с полостью носа. Анатомо-топографические особенности носовой, ротовой и гортанной частей глотки, перекрест пищеварительного и дыхательного путей. Механизмы голосообразования, обеспечивающие их функции. Элементы корня и ворота легкого (различия их топографии у левого и правого легкого). Бронхиальное дерево. Структурная и функциональная единица легкого - ацинус. Проекция границ легких на поверхности тела. Рентгеноанатомия трахеи, бронхов и легких (легочные поля). Развитие, возрастные особенности органов дыхания в онтогенезе. Висцеральная и париетальная плевра. Части париетальной плевры (реберная, диафрагмальная, медиастинальная). Полость плевры. Плевральные синусы, их топография. Средостение как комплекс органов, ограниченный позвоночным столбом сзади, грудиной спереди, правой и левой медиастинальной плеврой с боков. Деление на переднее и заднее. Топография органов, расположенных в различных отделах средостения.

### **Лекция. Функциональная анатомия эндокринных желез.**

Гипофиз, его топография, строение (адено- и нейрогипофиз), функции. Шишковидное тело (эпифиз), топография, строение, функции. Щитовидная железа, топография, строение (доли, перешеек), функции. Паращитовидные железы, топография, строение, функции. Надпочечники, их топография, строение, функции. Эндокринная часть поджелудочной железы (панкреатические островки), особенности их интраорганной топографии, функции. Эндокринная часть половых желез (яичка, яичника), особенности их внутриорганной топографии. **Возрастные особенности эндокринных желёз.** Костный мозг (красный и желтый), топография, строение. Селезенка: топография, строение.

### **Лекция. Функциональная анатомия мочевых органов.**

Закономерности развития, строения и анатомо-топографических взаимоотношений органов мочеполового аппарата. Краткие данные об онтогенезе мочевых и половых органов. Аномалии и варианты развития почек (подковообразная почка, отсутствие одной почки и др.). Аномалии и пороки их развития мочевыводящих путей.

**Лекция. Функциональная анатомия мужских половых органов.**

Строение и функции мужских половых органов. Особенности топографии органов малого таза, их отношение к соседним органам и к брюшине у мужчин.

**Лекция. Функциональная анатомия женских половых органов.**

Строение и функции женских половых органов. Гомология мужских и женских половых органов. Особенности топографии органов малого таза, их отношение к соседним органам и к брюшине у женщин.

**Лекция. Развитие и аномалии развития половых органов.**

Развитие наружных и внутренних половых органов. Процесс опускания яичка в мошонку. Аномалии развития мужских половых органов (монорхизм, крипторхизм, гипоспадия, эписпадия). Развитие наружных и внутренних женских половых органов. Аномалии развития женских половых органов.

**Практическое занятие. Полость рта, зубы, язык, слюнные железы рта, нёбо.**

Полость рта, ее стенки, подразделение на преддверие, собственно ротовую полость. Органы собственно ротовой полости. Зубы. Особенности строения и развития зубов. Зубная формула. Закладка, развитие, строение зубов. Пульпа зуба, периодонт. **Молочные зубы, сроки их прорезывания и смены зубов.** Постоянные зубы. Классификация зубов по форме и функциям; зубная **формула постоянных и молочных зубов.** смыкание зубов (физиологический "прикус"). Язык: подразделение его на части. Развитие, строение и функции языка. Мышцы языка. Железы рта. Зев. Твердое и мягкое небо. Мышцы мягкого неба. Небные миндалины. Внутриорганная топография пищеварительных желез. Большие слюнные железы: околоушная, поднижнечелюстная, подъязычная; малые слюнные железы, их расположение, топография протоков. **Особенности строения и топографии полости рта и ее у детей и подростков.**

**Практическое занятие. Глотка. Пищевод. Желудок. Селезенка.**

Глотка: ее топография, части, строение стенок. Мышцы глотки. Акт глотания. Сообщение глотки с барабанной полостью. Лимфоидное кольцо Пирогова-Вальдейера. Пищевод: его топография (синтопия и скелетотопия). Части пищевода, строение стенки. Желудок. Положение желудка в брюшной полости, взаимоотношение с соседними органами (скелетотопия, голотопия и синтопия желудка). Формы желудка у людей разных типов телосложения и при различных положениях тела. Части (отделы) желудка. Строение стенок желудка (слизистая оболочка, подслизистая основа, мышечная и серозная оболочки). Железы желудка. **Возрастные особенности строения и топографии глотки, пищевода, желудка.**

**Практическое занятие. Тонкая и толстая кишки. Печень, желчный пузырь. Поджелудочная железа.**

Тонкая кишка, подразделение на части (двенадцатиперстная, тощая и подвздошная кишки), их взаимоотношения с соседними органами и с брюшиной. Особенности строения стенок тонкой кишки в разных ее отделах (складки, ворсинки, железы). Толстая кишка, подразделение ее на части: слепая кишка, ободочная кишка (восходящая, поперечная, нисходящая, сигмовидная ободочные кишки), прямая кишка. Взаимоотношения частей (отделов) толстой кишки с соседними органами и с брюшиной. Особенности строения стенок толстой кишки: слепой, ободочной и прямой. Подвздошно-слепокишечный клапан слепой кишки. Мышечные ленты, гаустры слепой и ободочной кишок. Сальниковые отростки. Мышечные сфинктеры прямой кишки, заднепроходные столбы и пазухи (синусы). Червеобразный отросток (орган иммунной системы), его положение в брюшной полости. Печень, ее форма, поверхности, части, взаимоотношения с соседними органами (топография), проекция границ печени на кожные покровы передней брюшной стенки. Строение

печени, отношение к брюшине. Фиксирующий аппарат печени (связки); желчные протоки. Правый и левый печеночные и общий печеночный протоки, их формирование, топография в воротах печени, строение. Формирование общего желчного протока, его топография и сфинктеры. Желчный пузырь, пузырный проток, их топография, строение. Поджелудочная железа: ее части, строение, отношение к брюшине, задней стенке желудка, селезенке и к двенадцатиперстной кишке. Экзокринная и эндокринная части поджелудочной железы. Проток поджелудочной железы, особенности его топографии, место слияния с общим желчным протоком, формирование печеночно-поджелудочной ампулы. **Возрастные особенности строения и топографии тонкой и толстой кишок, печени и поджелудочной железы.**

Практическое занятие. **Полость живота и брюшина.**

Брюшина. **Развитие брюшины.** Parietalный и висцеральный листки. Брюшная и брюшинная полости. Забрюшинное пространство. Брыжейки. Большой и малый сальники. Связки, складки, ямки, углубления. Сальниковая, печеночная, преджелудочная сумки. Топография органов брюшной полости: голотопия, синтопия, скелетотопия, отношение к брюшине. Аномалии положения органов. Топография различных отделов пищеварительной трубки и пищеварительных желез: голотопия, синтопия, скелетотопия. Экстра-, интра-, мезоперитонеальное положение органов. Аномалии положения и фиксации тонкой и толстой кишки. Топографические особенности брюшины и клиническое значение сумок и производных брюшины. Брюшина, её производные. Топография сальниковой сумки. Складки и ямки париетальной брюшины на передней стенке живота. Топография брюшины в среднем этаже брюшной полости, на задней и передней стенках брюшной полости и в полости малого таза.

Практическое занятие. **Нос, гортань, трахея, главные бронхи.**

Наружный нос и полость носа. Строение стенок полости носа. Гортань, ее топография: отношение к грушевидным карманам гортанной части глотки, щитовидной железе, подподъязычной группе мышц шеи, шейной фасции и главному сосудисто-нервному пучку шеи. Скелетотопия гортани. Строение гортани: хрящи, связки, суставы, мышцы, действующие на них. Деление полости гортани на преддверие, область голосовой щели и подголосовую полость. Голосовая щель. Голосовые складки и складки преддверия. Функциональная анатомия аппарата голосообразования. Придаточные пазухи носа, их топография и роль при фонации. Участие в членораздельной речи органов и структур гортани, мягкого неба, ротовой полости, грудной полости, мимических мышц. Лобная, клиновидная верхнечелюстная пазухи, их сообщение с полостью носа и роль при фонации. Трахея, главные бронхи: их топография и строение стенок. Анатомия и топография главных бронхов. Закономерности ветвления бронхов в легком. Долевые и сегментарные бронхи, их отношения с ветвями легочной артерии.

Практическое занятие. **Легкое и плевра, плевральная полость. Средостение.**

Легкие: их форма, топография (синтопия, скелетотопия), поверхности, строение, функции. Плевра. Плевральная полость. Свойства плевры. Висцеральная и париетальная плевра. Реберная, средостенная и диафрагмальная части париетальной плевры. Плевральные синусы: реберно-диафрагмальный, диафрагмально-средостенный и реберно-средостенный синусы. Топография органов, расположенных в различных отделах средостения. Деление средостения на переднее и заднее. Топография органов, расположенных в переднем и заднем отделах средостения. **Возрастные особенности строения и топографии органов дыхания.**

Практическое занятие. **Почки, мочеточники, мочевой пузырь.**

Парные: почка (мочеобразующий орган) и мочевыводящие пути (почечные чашки, лоханка, мочеточник); и непарные мочевые органы: мочевой пузырь, служащий для накопления

мочи, и мочеиспускательный канал. Почка, ее топография (скелетотопия, голотопия и синтопия) в забрюшинном пространстве, отношение к брюшине. Почечная фасция, жировая капсула, околопочечное жировое тело. Фиброзная капсула почки. Форма и строение почки, ее функции. Почечные ворота. Почечная пазуха. Кортикальное и мозговое вещество почки, почечные столбы. Нефрон - структурно-функциональная единица почки. Почечные сегменты и структурно-функциональная единица почки. Внутриорганный топография почки. Морфологическая основа выделения сегментов почки. Топография элементов нефрона в корковом и мозговом веществе почки. Мочевыводящие пути: почечные чашки (малые и большие), почечная лоханка, варианты их строения. Мочеточник, его части, топография, строение стенок, отношение к брюшине и к крупным кровеносным сосудам, расположенным забрюшинно (яичковым (яичниковым), подвздошным). Мочевой пузырь: его топография у мужчин и женщин, отношение к брюшине. Части мочевого пузыря (верхушка, тело, дно, шейка), строение его стенок, отверстия мочеточников. Мышечная оболочка (мышца, выталкивающая мочу).

Практическое занятие. **Внутренние и наружные мужские половые органы.**

Внутренние мужские половые органы. Яичко, его топография и строение: белочная оболочка, паренхима и строма яичка. Семенные канальцы. Придаток яичка. Семявыносящий проток и семенной канатик, его топография, отношение к паховому каналу, составные элементы. Семявыбрасывающий проток, его топография в области предстательной части мочеиспускательного канала. Предстательная железа, ее топография, части, строение (мышечная и железистые части), возрастные изменения. Семенные пузырьки, бульбоуретральные железы, их расположение в полости малого таза, строение. Наружные мужские половые органы. Половой член, его строение (корень, тело, головка). Мошонка, ее оболочки. Мочеиспускательный канал, мужской и женский. Отверстия и сужения мочеиспускательного канала. Пути выведения спермы. *Закладка и процесс опускания яичка.*

Практическое занятие. **Внутренние и наружные женские половые органы.**

Внутренние женские половые органы. Яичник, его топография, строение, отношение к брюшине. Придатки яичника. Матка, ее топография, форма, части, отношение к брюшине, мочевому пузырю, прямой кишке, петлям тонкой кишки. Строение стенки матки. Связки матки. Маточная труба, ее части, топография, строение стенок, отношение к брюшине. Влагалище, задний и передний своды влагалища, строение стенок. Наружные женские половые органы. Большие и малые половые губы. Преддверие влагалища. Большая и малая железы преддверия. Клитор. *Девственная плева. Возрастные особенности мочевой системы, систем женских и мужских половых органов и промежности.* Циклические и возрастные изменения женских половых желез. Внутриорганный топография яичника. Кортикальное и мозговое вещество яичника, яичниковые фолликулы, их развитие и преобразование; циклическое (менструальное) желтое тело, беловатое тело, желтое тело беременности, функциональное значение.

Практическое занятие. **Промежность.**

Промежность. Диафрагма таза и мочеполая диафрагма, их топография (мышцы и фасции), особенности строения и топографии у мужчин и женщин. Седалищно-прямокишечная ямка. *Возрастные особенности промежности.*

Практическое занятие. **Эндокринные железы.**

Классификация эндокринных желез по происхождению, особенностям анатомии и топографии. Особенности строения, внутриорганный топографии, развития и возрастных изменений эндокринных желез (гипофиза, эпифиза, щитовидной и паращитовидных желез, эндокринной части поджелудочной железы, надпочечников, яичек и яичников).

Темы СРС. **Развитие, anomalies развития и возрастные особенности органов пищеварительной системы. Дифференцировка первичной кишки. Передняя, средняя и задняя кишки, их производные. Брюшина: ее функции, эмбриогенез.**

Темы СРС. **Рентгеноанатомия органов пищеварительной системы.**

Рентгеноанатомия пищевода, желудка. Рентгеноанатомия тонкой кишки. Рентгеноанатомия толстой кишки. Рентгеноанатомия желчевыводящих путей и желчного пузыря.

Темы СРС. **Развитие и anomalies развития органов дыхательной и мочевой систем.**

Развитие полости носа, трахеи и главных бронхов. Трахео-пищеводные свищи, гипоплазия легкого. Стадии развития почки. Аплазия и удвоение почки, anomalies положения и взаимоотношения почек. Удвоение мочеточника и мочевого пузыря. Дивертикул мочевого пузыря.

Темы СРС. **Возрастная анатомия органов дыхательной и мочевой систем.**

Возрастные особенности полости носа, носоглотки, гортани, трахеи и бронхов. Особенности почек, мочеточников и мочевого пузыря в возрастном аспекте.

Темы СРС. **Рентгеноанатомия органов дыхательной и мочевой систем.**

Рентгеноанатомия органов грудной полости: легких и органов средостения. Рентгеноанатомия мочевыводящих путей: почечных чашек, почечной лоханки, мочеточников. Рентгеноанатомия мочевого пузыря.

Темы СРС. **Рентгеноанатомия органов малого таза.**

Закладка и процесс опускания мужских половых желез. Матка и маточные трубы в рентгеновском изображении. Ангиография половых органов.

Темы СРС. **Развитие и anomalies развития органов половых систем.**

Анорхизм, монорхизм, эктопия яичка. Удвоение матки и маточных труб, двурогая, седловидная, инфантильная матка. Атрезия влагалища.

Темы СРС. **Возрастная анатомия половых органов**

Особенности половых желез, семявыносящего протока, семенных пузырьков, простаты, полового члена и мошонки, матки, маточных труб, влагалища и наружных женских половых органов в возрастном аспекте.

#### Раздел 4. ЦЕНТРАЛЬНАЯ НЕРВНАЯ СИСТЕМА

**Центральная нервная система** (головной и спинной мозг): топография, отделы, внутреннее и внешнее строение, оболочки, проводящие пути центральной нервной системы.

Лекция. **Функциональные аспекты учения о нервной системе. Спинной мозг и ствол головного мозга.**

Интеграционная роль нервной системы в организме, ее значение в процессах обмена веществ, регулировании функций органов, в объединении систем органов, частей тела в единое целое и в установлении связей организма с внешней средой; **развитие нервной системы в онтогенезе.** Структурно-функциональные элементы нервной системы. Нейрон. Нейроглия. Рефлекторная дуга как анатомо-функциональная структура нервной системы. Простая рефлекторная дуга, замыкающаяся в пределах спинного мозга и ствола головного мозга. Сегмент спинного мозга. Закономерности скелетотопии сегментов спинного мозга (шейных, грудных, поясничных и крестцовых) на разных уровнях позвоночника. Закономерности формирования спинномозговых нервов. **Развитие спинного мозга.**

Ствол мозга, его составные части. Топография белого и серого вещества головного мозга на фронтальных, горизонтальных и сагиттальных разрезах, проведенных на разных уровнях. Понятие о ретикулярной формации.

#### Лекция. **Конечный мозг.**

Функциональная анатомия конечного мозга. Локализация функций в коре полушарий головного мозга. Оболочки головного мозга, межоболочечные пространства. Сосудистые сплетения желудочков; подпаутинное пространство, продукция и пути оттока спинномозговой жидкости. *Развитие головного мозга, anomalies его развития.*

#### Лекция. **Функциональная анатомия органов чувств.**

Органы чувств. Анатомо-функциональная характеристика органов чувств, их локальная топография. Орган вкуса, орган обоняния, общий покров. Орган зрения. Преддверно-улитковый орган. Прикладные аспекты топографии среднего уха, стенок барабанной полости. Механизм восприятия и пути проведения звука. Спиральный (Кортиев) орган.

#### Практическое занятие. **Спинной мозг. Оболочки спинного мозга.**

Спинной мозг, форма, топография, анатомические образования на его поверхности (передний, задний, боковой канатики, разграничивающие их борозды). Шейное и пояснично-крестцовое утолщения, мозговой конус спинного мозга. Передние и задние корешки спинного мозга, спинномозговые узлы, особенности их топографии на протяжении позвоночного канала. Оболочки спинного мозга (твердая, паутинная, мягкая). Их топография и строение, функции. Особенности анатомо-топографических взаимоотношений твердой оболочки спинного мозга и надкостницы в позвоночном канале.

#### Практическое занятие. **Продолговатый и задний мозг.**

Головной мозг. Отделы головного мозга. Закономерности топографии черепных нервов на основании головного мозга. Продолговатый мозг, его топография, границы, поверхности, внутреннее строение; ядра и проводящие пути. Задний мозг, его части. Мост мозга, его топография, внутреннее строение. Мозжечок, его форма, поверхности, части, внутреннее строение (ядра мозжечка); ножки мозжечка и проходящие в них проводящие пути.

#### Практическое занятие. **Перешеек ромбовидного мозга. IV желудочек. Ромбовидная ямка.**

Перешеек ромбовидного мозга, топография, его части. Четвертый желудочек; сосудистая основа и сосудистое сплетение четвертого желудочка. Ромбовидная ямка, ее рельеф; места локализации ядер черепных нервов в дне ромбовидной ямки.

#### Практическое занятие. **Средний и промежуточный мозг. III желудочек.**

Средний мозг, его топография, отдельные части. Крыша и ножки мозга; водопровод мозга; покрышка и основание ножек мозга, их внутреннее строение; ядра и проводящие пути. Промежуточный мозг. Таламус, эпителиум, метаталамус; гипоталамус. Третий желудочек, его сообщения с боковыми и четвертым желудочком; сосудистая основа и сосудистое сплетение третьего желудочка.

#### Практическое занятие. **Конечный мозг (полушария головного мозга, кора большого мозга, локализация функций в ней).**

Конечный мозг. Полушария большого мозга, плащ, борозды и извилины, доли и дольки большого мозга. Локализация функций в коре полушарий большого мозга.

#### Практическое занятие. **Базальные (подкорковые) ядра и белое вещество конечного мозга.**



Белое вещество конечного мозга. Ассоциативные (короткие и длинные); комиссуральные; проекционные волокна. Мозолистое тело; свод и передняя спайка. Базальные ядра, внутренняя капсула.

Практическое занятие. **Боковой желудочек. Оболочки головного мозга.**

Боковые желудочки. Сосудистые сплетения боковых желудочков. Оболочки головного мозга, межоболочечные пространства. Циркуляция цереброспинальной жидкости.

Практическое занятие. **Органы зрения, обоняния, вкуса и осязания.**

Глаз. Глазное яблоко: топография, строение. Фиброзная, сосудистая оболочки и сетчатка (внутренняя, светочувствительная оболочка). Камеры глазного яблока: передняя, задняя, их сообщение; водянистая влага. Хрусталик, аккомодационный аппарат глаза. Стекловидное тело. Вспомогательные органы зрения: веки, конъюнктивы; мышцы глазного яблока. Слезная железа, слезные каналы, слезный мешок, носослезный проток. Органы вкуса и обоняния. Кожа.

Практическое занятие. **Преддверно-улитковый орган.**

Ухо: структуры слуха и равновесия. Наружное, среднее и внутреннее ухо. Строение наружного и среднего уха. Сообщение среднего уха с носоглоткой. Слуховые косточки. Внутреннее ухо; костный лабиринт и перепончатый лабиринт, строение, топография; преддверие, полукружные каналы и протоки.

## Раздел 5. СЕРДЕЧНО-СОСУДИСТАЯ СИСТЕМА

Сердце, положение, строение, функция. Аорта, её ветви, системы верхней, нижней полых и воротной вен. Микроциркуляторное русло. Лимфатические капилляры, сосуды, стволы, протоки, регионарные узлы. ***Возрастные особенности строения сердечно-сосудистой системы.***

Лекция. **Функциональная анатомия сердечно-сосудистой системы. Сердце. Кровообращение плода.**

Общая анатомия, топография, развитие и функции сердечно-сосудистой системы. Сердце как центральный орган кровеносной системы. Форма, положение и топография сердца в грудной полости. Проводящая система сердца, ее узлы и пучки. Проекция границ сердца и его отверстий, клапанов на переднюю грудную стенку. ***Развитие и возрастные особенности сердца. Наиболее часто встречающиеся варианты и аномалии сердца. Особенности кровообращения плода.***

Лекция. **Функциональная анатомия артерий, вен и сосудов микроциркуляторного русла (МЦР)**

Общая анатомия кровеносных сосудов. Артерии. Вены. Вне- и внутриорганные венозные сплетения. Микроциркуляторное русло. Строение стенок сосудов. Пути окольного (коллатерального) тока крови. Анастомозы. Закономерности расположения артерий. Большой и малый круги кровообращения.

Лекция. **Системы воротной, верхней и нижней полых вен. Морфо-функциональные особенности сосудистого русла сердца, головного мозга, легких, печени, почек**

Строение и функции вен, закономерности их топографии и формирования; отличия от артерий - по количеству, по местам локализации. Анастомозы между системами верхней и нижней полых вен (каво-кавальные анастомозы) как пути коллатерального кровотока. Воротная вена, ее топография, формирование, притоки; анастомозы воротной вены с притоками верхней и нижней полых вен: порто-кавальные анастомозы, их роль в коллатеральном кровотоке. Особенности строения внутриорганных кровеносных русел отдельных органов: мозга, сердца, легких, печени, желудочно-кишечного тракта, селезенки, почек,

эндокринных желез, обусловленные конструкцией, строением паренхимы и стромы органов, функцией.

**Лекция. Функциональная анатомия лимфатических сосудов и органов лимфоидной системы.**

Лимфатические капилляры, лимфатические сосуды, региональные лимфатические узлы, лимфатические протоки и стволы. Функции лимфатической системы. Общие закономерности строения и функций различных звеньев лимфатической системы. Лимфокапиллярные сети в органах и тканях, внутриорганные и внеорганные лимфатические сосуды. Анатомия и топография лимфатических протоков и стволов, лимфатических узлов, лежащих на путях тока лимфы от органов и частей тела человека. Грудной проток, его формирование при слиянии поясничных стволов, топография в пределах брюшной, грудной полостей и в нижних отделах шеи. Правый лимфатический проток; подключичный и яремный стволы, бронхосредостенный ствол, их формирование, притоки, топография. Лимфатические узлы, их строение, топография. Тимус, его топография, строение. Миндалины (небные, трубные, глоточная, язычная), их строение, топография. Лимфоидные узелки в стенках внутренних полых органов (глотки, пищевода, желудка, тонкой и толстой кишок, дыхательных, мочевыводящих путей). Групповые лимфоидные узелки. Лимфоидные (пейеровы) бляшки: топография, строение. Аппендикс: топография, строение.

**Практическое занятие. Сердце и перикард.**

Форма, положение и топография сердца в грудной полости. Предсердия и желудочки, строение их стенок. Эндокард, миокард, эпикард. Клапанный аппарат сердца - полулунные и створчатые клапаны. Сосочковые мышцы. Артерии и вены сердца. Перикард, полость перикарда. Рентгеноанатомия сердца и крупных артерий.

**Практическое занятие. Аорта. Ветви дуги аорты.**

Аорта, ее топография, отдельные части. Общая сонная артерия. Особенности отхождения и топографии справа и слева. Наружная сонная артерия, ее топография, ветви. Артерии головного и спинного мозга. Артериальный (Виллизиев) круг большого мозга. Подключичная артерия, ее топография. Ветви подключичной артерии, отходящие от нее до входа в межлестничный промежуток, в межлестничном промежутке и по выходе из него.

**Практическое занятие. Вены и лимфоотток от головы и шеи.**

Верхняя полая вена, ее притоки, их топография. Синусы твердой мозговой оболочки. Вены головного мозга (поверхностные и глубокие). Соединения между внутричерепными и внечерепными венами (диплоические и эмиссарные вены). Поверхностные и глубокие вены головы и шеи, их притоки. Лимфатические сосуды и узлы головы и шеи. Пути оттока лимфы от языка, глотки, гортани.

**Практическое занятие. Ветви грудной и брюшной частей аорты.**

Грудная часть аорты, ее топография; париетальные (задние межреберные, верхние диафрагмальные, их ветви) и висцеральные (бронхиальные, пищеводные, перикардиальные, медиастинальные) ветви. Брюшная часть аорты, ее топография; париетальные (нижние диафрагмальные, поясничные артерии) и висцеральные непарные (чревный ствол, верхняя и нижняя брыжеечные) и парные (средние надпочечниковые, почечные, яичниковые, яичковые) артерии и их ветви. Общая подвздошная артерия, ее топография, деление на наружную и внутреннюю подвздошные артерии. Внутренняя подвздошная артерия, ее топография, париетальные ветви (подвздошно-поясничная, латеральная крестцовая, ягодичные, запирающая) и висцеральные ветви (пупочная, средняя прямокишечная, внутренняя половая, верхняя и нижняя мочепузырные, маточная и др.).

**Практическое занятие. Артерии, вены и лимфоотток от верхней конечности.**

Подмышечная артерия, ее топография, отделы, ветви. Плечевая, лучевая и локтевая артерии, их топография. Ладонные артериальные дуги кисти (поверхностная и глубокая), отходящие от них артерии. Топография и места проекции магистральных артерий верхней конечности на наружные покровы. Плечеголовые вены, их формирование, топография. Внутренняя яремная вена, ее внемозговые и внутримозговые притоки. Подключичная вена, ее притоки, топография, место слияния с внутренней яремной веной. Глубокие и поверхностные вены верхней конечности. Подмышечная вена, ее топография в одноименной полости. Поверхностные и глубокие лимфатические сосуды и узлы верхней конечности. Локтевые и подмышечные лимфатические узлы. Пути оттока лимфы от молочной железы.

**Практическое занятие. Артерии, вены и лимфоотток от нижней конечности.**

Наружная подвздошная артерия, ее ветви (нижняя надчревная и глубокая артерия, огибающая подвздошную кость). Бедренная артерия, ее топография и ветви - поверхностная надчревная, поверхностная артерия, огибающая подвздошную кость, наружная половая, глубокая артерия бедра, их ветви. Подколенная артерия, ее топография, ветви (артерии коленного сустава). Задняя и передняя большеберцовые артерии, малоберцовая, подошвенные и тыльная артерии стопы. Топография и места проекции магистральных артерий нижней конечности на наружные покровы. Поверхностные и глубокие вены нижней конечности. Бедренная вена, ее топография, притоки. Наружная подвздошная вена. Пристеночные и висцеральные притоки внутренней подвздошной вены. Общая подвздошная вена. Поверхностные и глубокие лимфатические сосуды и узлы нижней конечности. Подколенные и паховые лимфатические узлы, особенности их анатомии и топографии.

**Практическое занятие. Вены большого круга кровообращения.**

Верхняя полая вена, ее притоки, их топография. Межреберные вены. Непарная и полунепарная вены. Нижняя полая вена, ее топография, формирование. Висцеральные и париетальные притоки нижней полой вены. Воротная вена, ее топография, формирование, притоки.

**Практическое занятие. Регионарные лимфоузлы головы, шеи, конечностей, грудной, брюшной полостей и таза.**

Пристеночные и висцеральные лимфатические узлы и сосуды таза. Пути оттока лимфы от органов брюшной полости и таза. Лимфатические сосуды и регионарные лимфатические узлы желудка, тонкой и толстой кишок, печени, поджелудочной железы, почек, матки, маточных труб, яичников (яичек у мужчины). Пристеночные и висцеральные лимфатические узлы грудной полости, их анатомия и топография. Пути оттока лимфы от легких, плевры, сердца, перикарда, различных отделов пищевода.

**Практическое занятие. Кровоснабжение и лимфоотток от внутренних органов.**

Артериальный приток, венозный отток и регионарные лимфоузлы органов головы и шеи, грудной и брюшной полостей и таза.

**Темы СРС. Рентгеноанатомия сердца и крупных кровеносных сосудов.**

Рентгеноанатомия сердца, аорты. Ангиография сосудов головы и шеи. Ангиография сосудов верхней конечности. Ангиография сосудов нижней конечности.

**Темы СРС. Особенности строения, топографии, развития и возрастных изменений органов лимфоидной системы.**

Первичные лимфоидные органы. Вторичные лимфоидные органы. *Особенности их строения, внутриорганной топографии, развития и возрастных изменений.* Лимфати-

ческие узлы. *Общие закономерности строения, топографии, развития и возрастных изменений лимфоузлов.*

Темы СРС. Развитие и аномалии развития сердечно-сосудистой системы. *Развитие сердца. Пороки развития перегородок, клапанов сердца. Незаращение боталлова протока и овального отверстия. Аномалии крупных кровеносных сосудов.*

Темы СРС. Особенности кровоснабжения мышц и внутренних органов человека. Кровоснабжение и регионарные лимфоузлы мышц головы и шеи, туловища, верхних и нижних конечностей, органов головы и шеи, грудной, брюшной полостей и таза.

## Раздел 6. ПЕРИФЕРИЧЕСКАЯ НЕРВНАЯ СИСТЕМА.

Периферическая нервная система: спинномозговой нерв, его образование, ветви. Сплетения. Общие принципы строения и функции вегетативной нервной системы. Анатомо-функциональная характеристика органов чувств. Проводящие пути головного и спинного мозга. Проводящие пути анализаторов. *Возрастная анатомия периферической нервной системы.*

**Лекция. Функциональная анатомия периферической нервной системы.**

Периферическая нервная система. Анатомия и топография черепных и спинномозговых нервов; закономерности их формирования. Спинномозговые нервы. Закономерности их формирования, места выхода из позвоночного канала, ветви: передняя, задняя, менингеальная, соединительная. Строение и состав нервов, их функциональная характеристика. Сосудисто-нервные пучки, закономерности их топографии, расположения в соединительнотканых влагалищах.

**Лекция. Функциональная анатомия зрительного, обонятельного, вкусового, кожного, слухового и вестибулярного анализаторов.**

Понятие об органах чувств и анализаторе. Органы чувств как воспринимающие, периферические части анализаторов; проводниковые отделы и корковые концы (центры) анализаторов; закономерности их локализации в коре полушарий большого мозга, структурное и функциональное единство анализаторов (И.П.Павлов). Проводящие пути зрительного анализатора. Проводящие пути обонятельного анализатора. Проводящие пути вкусового анализатора. Виды кожной чувствительности: осязание, давление, боль, температура. Проводящие пути слухового и статокINETического (вестибулярного) анализаторов. Проводящие пути анализатора общей чувствительности, проприоцептивного анализатора, анализатора внутренних органов.

**Лекция. Функциональная анатомия проводящих путей головного и спинного мозга**

Проводящие пути центральной нервной системы (спинного и головного мозга). Анатомо-функциональная классификация проводящих путей спинного и головного мозга: а) восходящие (афферентные) системы волокон (экстероцептивные, проприоцептивные, интероцептивные пути); б) нисходящие (эфферентные) системы волокон (пирамидные и экстрапирамидные). Нисходящие (эфферентные) проводящие пути: пирамидные и экстрапирамидные

**Лекция. Функциональная анатомия автономной нервной системы.**

Симпатическая часть вегетативной нервной системы. Вегетативная (автономная) нервная система. Рефлекторная дуга вегетативной нервной системы. Закономерности путей следования волокон вегетативной части нервной системы к органам. Предузловые (преганглионарные) и послеузловые (постганглионарные) нервные волокна, их топография. Симпатическая часть вегетативной нервной системы. Центры в спинном мозге, симпатический

ствол, узлы симпатического, ствола, межузловые и соединительные ветви. Нервы, отходящие от шейного, грудного, поясничного и крестцового отделов симпатического ствола. Вегетативные сплетения, расположенные по ходу крупных кровеносных сосудов шеи и головы (внутреннее сонное, наружное сонное, пещеристое сплетение и др.). Вегетативные сплетения грудной полости (грудное аортальное сплетение, пищеводное, легочное, сердечные сплетения). Анатомия и топография вегетативных симпатических сплетений в брюшной полости и в полости таза: чревное, брюшное аортальное, верхнее и нижнее брыжеечные, почечное, надпочечниковые, верхнее и нижние подчревные.

Парасимпатическая часть вегетативной нервной системы. Парасимпатическая часть вегетативной нервной системы. Локальная топография ее центров в стволовой части головного мозга (вегетативные ядра III, VII, IX, X черепных нервов) и спинном мозге (II-IV крестцовые сегменты); периферический отдел парасимпатической части вегетативной нервной системы: в составе глазодвигательного, лицевого, языкоглоточного, блуждающего нервов; тазовые внутренностные нервы.

### **Лекция. Соматическая и вегетативная иннервация внутренних органов головы, шеи. Соматическая и вегетативная иннервация внутренних органов грудной и брюшной полостей.**

Закономерности вегетативной и соматической иннервации органа зрения, преддверно-улиткового органа, полости носа, стенок полости рта, языка, глотки, пищевода, гортани, щитовидной и паращитовидных желез, сердца и перикарда, тимуса, легких и плевры.

Закономерности вегетативной и соматической иннервации желудка, тонкой и толстой кишки, печени, поджелудочной железы, селезенки, почек, надпочечников и тазовых органов.

### **Практическое занятие. Передние и задние ветви спинномозговых нервов. Шейное и плечевое сплетения.**

Ветви спинномозгового нерва. Анатомия и топография задних ветвей шейных, грудных, поясничных, крестцовых и копчикового нервов. Передние ветви грудных нервов. Шейное сплетение, особенности его формирования, топография, ветви, нервы шейного сплетения (мышечные, кожные), их соединения с черепными нервами, симпатическим стволом; малый затылочный нерв, большой ушной нерв, надключичные нервы, поперечный нерв шеи, диафрагмальный нерв, его топография в области шеи, грудной полости, состав и распределение ветвей. Плечевое сплетение, его формирование, строение, топография; стволы и пучки плечевого сплетения, их взаимоотношения с подключичной, подмышечной артериями. Короткие и длинные ветви (нервы) плечевого сплетения (надключичная и подключичная части); подлопаточный, грудоспинной, подмышечный, срединный, локтевой, лучевой нервы, закономерности их топографии, областей иннервации. Кожные нервы плеча и предплечья (мышечно-кожный нерв, медиальный кожный нерв плеча, медиальный кожный нерв предплечья и др.), их топография, взаимоотношения с поверхностными венами. Мышечно-кожный нерв, срединный нерв, лучевой нерв, локтевой нерв, их формирование, топография в составе соответствующих сосудисто-нервных пучков плеча, предплечья; проекция на наружные покровы. Топографо-анатомические взаимоотношения нервов и кровеносных сосудов верхней конечности (в подмышечной полости, в области плеча, предплечья и кисти). Межреберные нервы, закономерности их формирования, топография; ветви, области иннервации; соединительная с кожными нервами плеча (межреберно-плечевые нервы).

### **Практическое занятие. Поясничное, крестцовое, копчиковое сплетения.**

Поясничное сплетение, место его расположения, закономерности его формирования, строения, анатомии; топографические взаимоотношения с большой поясничной и квадратной мышцами поясницы, его связи с крестцовым сплетением и симпатическими стволами; отходящие от поясничного сплетения ветви, нервы: подвздошно-подчревный, подвздошно-

паховый, бедренно-половой, латеральный кожный нерв бедра, запирающий нерв, бедренный нерв, топография, ветвления, области иннервации, проекция на кожные покровы. Крестцовое сплетение, место его расположения, закономерности формирования, отношение к крестцовым отверстиям, грушевидной мышце, поясничному сплетению (пояснично-крестцовый ствол) и узлам симпатического ствола. Короткие и длинные ветви. Верхний и нижний ягодичные и задний кожный нерв бедра, области их ветвления. Седалищный нерв, его топография у выхода из таза, место разделения на главные ветви, проекция на поверхности кожи; большеберцовый и общий малоберцовый нервы, их топография, взаимоотношения большеберцового нерва с сосудами в подколенной ямке, ветви, проекция на наружные покровы. Копчиковый нерв, копчиковое сплетение, его топография, ветви, области иннервации.

#### **Практическое занятие. I-IV, VI, VIII, XI, XII пары черепных нервов.**

Анатомо-топографическая характеристика и классификация черепных нервов; топография ядер, мест выхода из мозга и черепа; их ветви, области иннервации; места проекции основных стволов нервов на наружные покровы. Анатомия и топография I-IV и VI черепных нервов, распределение их ветвей в черепе. Преддверно-улитковый нерв (VIII), его топография на основании мозга и в пределах внутреннего слухового прохода; части (преддверная и улитковая); места локализации и топография их узлов (преддверного и спирального) в пирамиде височной кости. Добавочный нерв (XI), его топография, особенности формирования (церебральная и спинномозговая части), ветви и области иннервации. Подъязычный нерв (XII), его топография на основании мозга, в канале подъязычного нерва и в области шеи; ветви и области иннервации, связь с шейным сплетением (шейная петля).

#### **Практическое занятие. V, X, VII, IX пары черепных нервов**

Тройничный нерв (V), топография его чувствительного и двигательного корешков. Тройничный узел. Топография ветвей тройничного нерва, области иннервации, связи с вегетативными (парасимпатическими) узлами (ресничным, крылонебным, ушным, поднижнечелюстным и подъязычным). Блуждающий нерв (X), топография на основании мозга, место выхода из черепа, топография на шее, в грудной и брюшной полостях (задний и передний блуждающие стволы), узлы, ветви блуждающего нерва, области иннервации.

Закономерности связей черепных нервов с вегетативной нервной системой. Вегетативные (парасимпатические) волокна в составе и блуждающего нерва, их происхождение, ядра в стволовой части мозга, топография и области иннервации.

Лицевой нерв (VII), его топография на основании мозга, в канале лицевого нерва височной кости, в зачелюстной ямке и на лице; ветви, области иннервации. Промежуточный нерв, большой каменистый нерв, барабанная струна, их связь с узлом колена и язычным нервом. Языкоглоточный нерв (IX), топография на основании мозга, место выхода из черепа; ветви и области иннервации. Черепные нервы, имеющие в своем составе волокна парасимпатической части нервной системы. Вегетативные (парасимпатические) волокна в составе лицевого, языкоглоточного нервов, их происхождение, ядра в стволовой части мозга, топография и области иннервации.

#### **Практическое занятие. Зрительный, обонятельный, вкусовой и кожный анализаторы.**

Орган зрения. Глаз. Обонятельная область слизистой оболочки полости носа. Вкусовые почки в слизистой оболочке языка, неба, зева, надгортанника. Кожа. Развитие, строение, функции (защитная, участие в обмене веществ, дыхательная и выделительная). Эпидермис, собственно кожа (дерма), подкожная основа. Органы - производные кожи: волосы, ногти, железы (потовые, сальные). Молочная железа, особенности строения, топография. Проводящие пути зрительного анализатора, анализаторов органов обоняния, вкуса, осязания.

Практическое занятие. **Слуховой и вестибулярный анализаторы.**

Топография, подразделение преддверно-улиткового органа на орган слуха и орган равновесия. Наружное, среднее и внутреннее ухо, их строение, функции. Проводящие пути слухового, вестибулярного анализаторов.

Практическое занятие. **Особенности соматической и вегетативной иннервации органов головы, шеи, грудной и брюшной полостей.** Вегетативная и соматическая иннервация органов головы и шеи, грудной и брюшной полостей: иннервация сердца, легких, пищевода, желудка, тонкой и толстой кишок, печени, поджелудочной железы, селезенки, почек, надпочечников и тазовых органов.

Темы СРС. **Иннервация мышц головы, шеи, туловища.** Закономерности иннервации отдельных групп мышц головы, шеи, туловища.

Темы СРС. **Иннервация мышц верхней и нижней конечностей.**

Закономерности иннервации отдельных групп мышц плеча, предплечья, кисти, областей кожи верхней конечности. Закономерности иннервации отдельных мышечных групп тазового пояса и свободной части нижней конечности.

Темы СРС. **Области иннервации кожи спинномозговыми и черепными нервами.** Сегментарность распределения периферических нервов (зоны Захарьина-Геда).

Темы СРС. *Развитие и возрастные особенности органов зрения и слуха.*

Темы СРС. *Развитие и возрастные особенности органов вкуса, обоняния, осязания.*

Темы СРС. **Общий покров: кожа, волосы, ногти, потовые и молочные железы.**

Темы СРС. Симпатическая и парасимпатическая части автономной нервной системы. Закономерности развития и функции вегетативной нервной системы, ее деление на симпатическую и парасимпатическую части, их анатомо-топографические особенности внутри ЦНС и на периферии. Формирование сплетений. Передние ветви спинномозговых нервов, их участие в образовании шейного, плечевого, поясничного, крестцового, копчикового сплетений.

Темы СРС. **Особенности соматической и вегетативной иннервации органов грудной и брюшной полостей.**

Темы СРС. **Особенности соматической и вегетативной иннервации органов головы и шеи.** Вегетативная и соматическая иннервация органов головы и шеи, грудной и брюшной полостей: иннервация сердца, легких, пищевода, желудка, тонкой и толстой кишок, печени, поджелудочной железы, селезенки, почек, надпочечников и тазовых органов.

\* Курсивом выделены темы рефератов на самостоятельную работу студентов.

## 5.2. Учебно-тематический план

**Учебно-тематический план дисциплины (в академических часах) и матрица компетенций\***

Наименование разделов дисциплины (модулей) и тем		Часы контактной работы		Всего часов контактной работы	Самостоятельная работа студента	Итого часов	Формируемые компетенции		Используемые образовательные технологии	инновационные технологии	Формы текущего и рубежного контроля успеваемости
		Лекции	практические занятия				ОПК 1	ОПК 9			
	1 семестр	18	72	90	54	144					
<b>1</b>	<b>ВВЕДЕНИЕ В АНАТОМИЮ ЧЕЛОВЕКА. ОСТЕОЛОГИЯ.</b>	6	26	32	4	<b>36</b>					
1.1	Введение в науку "Анатомия человека"	2					*	*	Л		
1.2	История анатомии	2					*	*	Л		
1.3	<b>Функциональная анатомия костной системы.</b>	2					*	*		ЛВ	ПТ,С
1.4	Кости скелета туловища.		4				*	*	ПЗ	МГ,З С	ПТ,С
1.5	Кости скелета верхней конечности.		4				*	*	ПЗ	МГ,З С	ПТ,С
1.6	Кости скелета нижней конечности.		4				*	*	ПЗ	МГ,З С	ПТ,С
1.7	Кости мозгового отдела черепа.		4				*	*	ПЗ	МГ,З С	ПТ,С
1.8	Кости лицевого отдела черепа. Череп в целом (лицевой отдел черепа)		4				*	*	ПЗ	МГ,З С	ПТ,С
1.9	Череп в целом (мозговой отдел черепа)		4				*	*	ПЗ	МГ,З С	ПТ,С
1.10	<b><u>Итоговое занятие по разделу "Остеология"</u></b>		2				*	*			С,ЗС
1.10	<i>Беспрепаровочные и препаровочные методы исследования в анатомии.</i>				2		*		ТП, ПП		Р, Д
1.11	<i>Выдающиеся ученые-анатомы, значение их трудов в развитие анатомической науки.</i>				2		*		ТП, ПП		Р, Д
<b>2</b>	<b>АРТРОЛОГИЯ И МИОЛОГИЯ</b>										
<b>2.1</b>	<b>АРТРОЛОГИЯ</b>	2	12	14	22	<b>36</b>					
2.1.1	<b>Функциональные аспекты учения о соединениях костей.</b>	2					*	*	Л	ЛВ	
2.1.2	Соединения костей головы и туловища.		4				*	*	ПЗ	МГ,З С	ПТ,С
2.1.3	Соединения костей верхней конечности.		4				*	*	ПЗ	МГ,З С	ПТ,С
2.1.4	Соединения костей нижней конечности.		4				*	*	ПЗ	МГ,З С	ПТ,С
2.1.5	<i>Возрастные и половые особенности опорно-двигательного аппарата.</i>				8			*	ТП, ПП		Р, Д
2.1.6	<i>Рентгеноанатомия частей скелета</i>				8			*	ТП, ПП		Р, Д
2.1.7	<i>Рентгеноанатомия суставов</i>				6			*	ТП, ПП		Р, Д
<b>2.2</b>	<b>МИОЛОГИЯ</b>	6	18	24	12	<b>36</b>					
2.2.1	<b>Функциональная анатомия мышечной системы. Функциональная анатомия</b>	2					*	*	Л	ЛВ	



	<b>мышц и фасций туловища.</b>											
2.2.2	<b>Функциональная анатомия мышц и фасций шеи и головы.</b>	2					*	*	Л	ЛВ		
2.2.3	<b>Функциональная анатомия мышц и фасций конечностей.</b>	2					*	*	Л	ЛВ		
2.2.4	Мышцы и фасции спины, груди и живота.		4				*	*	ПЗ	МГ,З С	ПТ,С	
2.2.5	Мышцы и фасции шеи и головы.		4				*	*	ПЗ	МГ,З С	ПТ,С	
2.2.6	Мышцы, фасции и топография верхней конечности.		4				*	*	ПЗ	МГ,З С	ПТ,С	
2.2.7	Мышцы, фасции и топография нижней конечности.		4				*	*	ПЗ	МГ,З С	ПТ,С	
2.2.8	<b><u>Итоговое занятие по разделу "Артрология и миология"</u></b>	2						*	ПЗ	МГ,З С	С,ЗС	
2.2.9	<i>Аномалии и пороки развития опорно-двигательного аппарата туловища</i>				6			*	ТП, ПП			Р, Д
2.2.10	<i>Аномалии и пороки развития опорно-двигательного аппарата конечностей</i>				6			*	ТП, ПП			Р, Д
<b>3</b>	<b>СПЛАНХНОЛОГИЯ. ЭНДОКРИННЫЕ ЖЕЛЕЗЫ.</b>											
<b>3.1</b>	<b>Пищеварительная система. Брюшина.</b>	4	16	20	16	<b>36</b>						
3.1.1	<b>Функциональные аспекты учения о внутренностях. Пищеварительная система.</b>	2					*	*	Л	ЛВ		
3.1.2	<b>Функциональная анатомия брюшины.</b>	2					*	*	Л	ЛВ		
3.1.3	Полость рта, зубы, язык, слюнные железы рта, нёбо.		4				*	*		РИ	ПТ,С	
3.1.4	Глотка. Пищевод. Желудок. Селезенка.		4				*	*		РИ	ПТ,С	
3.1.5	Тонкая и толстая кишки. Печень, желчный пузырь. Поджелудочная железа		4				*	*		РИ	ПТ,С	
3.1.6	Полость живота и брюшина.		4				*	*		МГ	ПТ,С	
3.1.7	<i>Развитие, аномалии развития и возрастные особенности органов пищеварительной системы.</i>				8			*	ТП, ПП			Р, Д
3.1.8	<i>Рентгеноанатомия органов пищеварительной системы</i>				8			*	ТП, ПП			Р, Д
	<b>2 семестр</b>	18	54	72	36	10 8						
<b>3.2</b>	<b>Дыхательная система. Мочевые органы. Эндокринные железы.</b>	6	9	15	21	<b>36</b>						
3.2.1	<b>Функциональная анатомия дыхательной системы.</b>	2					*	*	Л	ЛВ		
3.2.2	<b>Функциональная анатомия эндокринных желез.</b>	2					*	*	Л	ЛВ		
3.2.3	<b>Функциональная анатомия мочевых органов.</b>	2					*	*	Л	ЛВ		
3.2.4	Нос, гортань, трахея, главные бронхи.		3				*	*	ПЗ	МГ,З С	ПТ,С	
3.2.5	Легкое и плевра, плевральная полость. Средостение.		3				*	*	ПЗ	МГ,З С	ПТ,С	
3.2.6	Почки, мочеточники, мочевого пузыря.		3				*	*	ПЗ	МГ,З С	ПТ,С	
3.2.7	<i>Развитие и аномалии развития органов дыхательной и мочевой систем.</i>				9		*	*	ТП, ПП			Р, Д
3.2.8	<i>Возрастная анатомия органов дыхательной и мочевой систем.</i>				6		*	*	ТП, ПП			Р, Д
3.2.9	<i>Рентгеноанатомия органов дыхательной и мочевой систем.</i>				6			*	ТП, ПП			Р, Д

<b>3.3</b>	<b>Половая система.</b>	6	15	21	15	<b>36</b>						
3.3.1	<b>Функциональная анатомия мужских половых органов.</b>	2					*	*	Л	ЛВ		
3.3.2	<b>Функциональная анатомия женских половых органов.</b>	2					*	*	Л	ЛВ		
3.3.3	<b>Развитие и аномалии развития половых органов.</b>	2					*	*	Л	ЛВ		
3.3.4	Внутренние и наружные мужские половые органы.		3				*	*	ПЗ	МГ,З С	ПТ,С	
3.3.5	Внутренние и наружные женские половые органы.		3				*	*	ПЗ	МГ,З С	ПТ,С	
3.3.6	Промежность.		3				*	*	ПЗ	МГ,З С	ПТ,С	
3.3.7	Эндокринные железы.		3						ПЗ	МГ,З С	ЗК	
3.3.8	<b><u>Итоговое занятие по разделу «Спланхнология. Эндокринные железы»</u></b>	3					*	*				С,ЗС
3.3.9	<i>Рентгеноанатомия органов малого таза.</i>				6		*	*	ТП, ПП			Р,Д
3.3.10	<i>Развитие и аномалии развития органов половых систем.</i>				3		*	*	ТП, ПП			Р,Д
3.3.11	<i>Возрастная анатомия половых органов</i>				6		*	*	ТП, ПП			Р,Д
<b>4</b>	<b>ЦЕНТРАЛЬНАЯ НЕРВНАЯ СИСТЕМА. ЭСТЕЗИОЛОГИЯ.</b>	6	30	36	0	<b>36</b>						
4.1	<b>Функциональные аспекты учения о нервной системе. Спинной мозг и ствол головного мозга.</b>	2					*	*	Л	ЛВ		
4.2	<b>Конечный мозг.</b>	2					*	*	Л	ЛВ		
4.3	<b>Функциональная анатомия органов чувств.</b>	2					*	*	Л	ЛВ		
4.4	Спинной мозг. Оболочки спинного мозга.		3				*	*	ПЗ	МГ,З С	ПТ,С	
4.5	Продолговатый и задний мозг.		3						ПЗ	МГ,З С	ПТ,С	
4.6	Перешеек ромбовидного мозга. IV желудочек. Ромбовидная ямка.		3				*	*	ПЗ	МГ,З С	ПТ,С	
4.7	Средний и промежуточный мозг. III желудочек.		3				*	*	ПЗ	МГ,З С	ПТ,С	
4.8	Конечный мозг (полушария головного мозга, кора большого мозга, локализация функций в ней).		3				*	*	ПЗ	МГ,З С	ПТ,С	
4.9	Базальные (подкорковые) ядра и белое вещество конечного мозга.		3				*	*	ПЗ	МГ,З С	ПТ,С	
4.10	Боковой желудочек. Оболочки головного мозга.		3				*	*	ПЗ	МГ,З С	ПТ,С	
4.11	Органы зрения, обоняния, вкуса и осязания.		3				*	*	ПЗ	МГ,З С	ПТ,С	
4.12	Преддверно-улитковый орган.		3				*	*	ПЗ	МГ,З С	ПТ,С	
4.13	<b><u>Итоговое занятие по разделу "Центральная нервная система. Эстеziология"</u></b>	3					*	*				С,ЗС
<b>5</b>	<b>Сердечно-сосудистая система.</b>											
<b>5.1</b>	<b>Ангиология.</b>	6	28	34	2	<b>36</b>						
5.1.1	<b>Функциональная анатомия сердечно-сосудистой системы. Сердце. Кровообращение плода.</b>	2					*	*	Л	ЛВ		
5.1.2	<b>Функциональная анатомия артерий, вен и сосудов микроциркуляторного русла (МЦР)</b>	2					*	*	Л	ЛВ		

5.1.3	Системы воротной, верхней и нижней полых вен. Морфо-функциональные особенности сосудистого русла сердца, головного мозга, легких, печени, почек	2					*	*	Л	ПЛ	
5.1.4	Сердце и перикард.		4				*	*	ПЗ	МГ,З С	ПТ,С
5.1.5	Аорта. Ветви дуги аорты.		4				*	*	ПЗ	М	ПТ,С
5.1.6	Вены и лимфоотток от головы и шеи.		4				*	*	ПЗ	МГ,З С	ПТ,С
5.1.7	Ветви грудной и брюшной частей аорты.		4				*	*	ПЗ	МГ,З С	ПТ,С
5.1.8	Артерии, вены и лимфоотток от верхней конечности.		4				*	*	ПЗ	МГ,З С	ПТ,С
5.1.9	Артерии, вены и лимфоотток от нижней конечности.		4				*	*	ПЗ	МГ,З С	ПТ,С
5.1.10	Вены большого круга кровообращения.		4				*	*	ПЗ	МГ,З С	ПТ,С
5.1.11	<i>Рентгеноанатомия сердца и крупных кровеносных сосудов.</i>				2		*	*	ТП, ПП		Р, Д
<b>5.2</b>	<b>ЛИМФОИДНАЯ СИСТЕМА.</b>	2	10	12	24	<b>36</b>					
5.2.1	<b>Функциональная анатомия лимфатических сосудов и органов лимфоидной системы.</b>	2							Л	ПЛ	
5.2.2	Регионарные лимфоузлы головы, шеи, конечностей, грудной, брюшной полостей и таза.		4				*	*	ПЗ	НПК, В	ПТ,С
5.2.3	Кровоснабжение и лимфоотток от внутренних органов.		4				*	*	ПЗ	МГ,З С	ПТ,С
5.2.4	<b>Итоговое занятие по разделу «Сердечно-сосудистая система».</b>		2				*	*	ПЗ	МГ,З С	С,ЗС
5.2.5	<i>Развитие и anomalies развития сердечно-сосудистой системы.</i>				8		*	*	ТП, ПП	КОП	Р, Д
5.2.6	<i>Особенности строения, топографии, развития и возрастных изменений органов лимфоидной системы.</i>				8		*	*	ТП, ПП	КОП	Р, Д
5.2.7	<i>Особенности кровоснабжения мышц и внутренних органов человека.</i>				8		*	*	ТП, ПП	КОП	Р, Д
<b>6</b>	<b>ПЕРИФЕРИЧЕСКАЯ НЕРВНАЯ СИСТЕМА.</b>										
<b>6.1</b>	<b>Периферическая нервная система (ПНС).</b>	2	16	18	18	<b>36</b>					
6.1.1	<b>Функциональная анатомия периферической нервной системы.</b>	2					*	*	Л	ЛВ	
6.1.2	Передние и задние ветви спинномозговых нервов. Шейное и плечевое сплетения.		4				*	*	ПЗ	МГ,З С	ПТ,С
6.1.3	Поясничное, крестцовое, копчиковое сплетения.		4				*	*	ПЗ	М	ПТ,С
6.1.4	I-IV, VI, VIII, XI, XII пары черепных нервов.		4				*	*	ПЗ	МГ,З С	ПТ,С
6.1.5	V, VII, IX, X пары черепных нервов.		4				*	*	ПЗ	МГ,З С	ПТ,С
6.1.6	<i>Иннервация мышц головы, шеи, туловища.</i>				6		*	*	ТП, ПП		Р, Д
6.1.7	<i>Иннервация мышц верхней и нижней конечностей.</i>				6		*	*	ТП, ПП		Р, Д
6.1.8	<i>Области иннервации кожи спинномозговыми и черепными нервами.</i>				6		*	*	ТП, ПП		Р, Д
<b>6.2</b>	<b>Проводящие пути нервной системы.</b>	4	8	12	24	<b>36</b>					

6.2.1	Функциональная анатомия зрительного, обонятельного, вкусового, кожного, слухового и вестибулярного анализаторов.	2					*	*		ЛВ	
6.2.2	Функциональная анатомия проводящих путей головного и спинного мозга	2					*	*	Л		
6.2.3	Зрительный, обонятельный, вкусовой и кожный анализаторы.		4				*	*	ПЗ	МГ,З С	ПТ,С
6.2.4	Слуховой и вестибулярный анализаторы.		4				*	*	ПЗ	МГ,З С	ПТ,С
6.2.5	Развитие и возрастные особенности органов зрения и слуха.				8		*	*	ТП, ПП		Р, Д
6.2.6	Развитие и возрастные особенности органов обоняния, вкуса и осязания.				8		*	*	ТП, ПП		Р, Д
6.2.7	общий покров: кожа, волосы, ногти, потовые и молочные железы.				8		*	*	ТП, ПП		Р, Д
<b>6.3</b>	<b>Автономная (вегетативная) нервная система.</b>	4	16	20	16	<b>36</b>					
6.3.1	Функциональная анатомия автономной нервной системы.	2					*	*	Л	ЛВ	
6.3.2	Соматическая и вегетативная иннервация внутренних органов головы, шеи, грудной и брюшной полостей.	2					*	*	Л	ЛВ	
6.3.3	Особенности соматической и вегетативной иннервации органов головы, шеи, грудной и брюшной полостей.		4				*	*	ПЗ	МГ	ПТ,С
6.3.4	<u>Итоговое занятие по разделу «Периферическая нервная система»</u>		2				*	*		МГ,З С	С,ЗС
6.3.5	<u>Итоговый предэкзаменационный тест.</u>		4				*	*	О		КТ
6.3.6	Симпатическая и парасимпатическая части автономной нервной системы.				4		*	*	ТП, ПП		Р, Д
6.3.7	Особенности соматической и вегетативной иннервации органов грудной и брюшной полостей.				6		*	*	ТП, ПП		Р, Д
6.3.8	Особенности соматической и вегетативной иннервации органов головы и шеи.				6		*	*	ТП, ПП		Р, Д
	<b>ЭКЗАМЕН</b>		6								
	<b>3 семестр</b>	18	72	96	84	180					
	<b>ВСЕГО</b>	<b>54</b>	<b>204</b>	<b>258</b>	<b>174</b>	<b>432</b>					

\* **Примечание.** Трудоёмкость в учебно-тематическом плане указывается в академических часах.

% СРС от общего количества часов – 69 %

% лекций от аудиторных занятий в часах – 12,5 %

% использования инновационных технологий от общего числа тем – 10%

**Список сокращений:**

Традиционные занятия: традиционная лекция (Л), традиционное практическое занятие с использованием биологического материала (ПЗ) подготовка и защита рефератов (Р), экскурсии (Э),.

Интерактивные занятия: лекция-визуализация (ЛВ), метод малых групп (МГ), проведение анатомической олимпиады (АО), экскурсия по музею (Э), ролевая учебная игра (РИ) (остеология, пищеварительная система), метод кейсов (МК) (периферическая нервная система), занятие – конференция (ЗК) (иммунные и эндокринные органы), использование компьютерных обучающих программ (КОП) (ангиология), моделирование (М) (ветви дуги аорты), участие в научно-практических конференциях (НПК).

Формы текущего и рубежного контроля успеваемости: *T – тестирование, Пр – оценка освоения практических навыков (умений), ЗС – решение ситуационных задач, Р – подготовка и защита реферата, Д – доклад, С – собеседование по контрольным вопросам.*

## **6. Учебно-методическое обеспечение самостоятельной работы обучающихся по дисциплине**

### **Формы организации СРС, наличие методических разработок и пособий.**

Самостоятельная работа студентов на кафедре анатомии – это планируемая форма самостоятельной учебной деятельности, выполняемая при методическом руководстве преподавателя, выполняется студентом лично или является частью коллективной студенческой работы и представляет из себя законченный этап работы, имеет учебную, научную или практическую направленность. Самостоятельная работа студентов является частью образовательного процесса в высшем учебном заведении, видом учебного труда, позволяющим целенаправленно развивать самостоятельность студента, формировать психологическую потребность в систематическом самообразовании. Цель самостоятельной работы – систематическое изучение анатомии в течение семестра, закрепление и углубление полученных знаний и навыков, подготовка к предстоящим занятиям, а также формирование навыков самостоятельной работы в целом, в учебной, научной, профессиональной деятельности, способности принимать на себя ответственность, самостоятельно решать проблему, находить конструктивные решения, выход из кризисной ситуации.

Самостоятельная работа включает способ деятельности студентов в аудиторное и внеаудиторное время и совокупность учебных заданий для самостоятельной работы.

**СРС аудиторная** выполняется на учебном занятии под непосредственным руководством преподавателя и по его заданию и включает решение задач, работу с методической литературой, игры, рефераты, регламентируется методическими разработками и пособиями.

**СРС внеаудиторная** выполняется по заданию преподавателя, но без его непосредственного участия и включает подготовку к лекциям и практическим занятиям, проработку лекционного материала, работу с учебной и научной литературой, работу над отдельными темами анатомии в соответствии с календарно-тематическим планом, подготовку к экзаменам, конспектирование литературы, выполнение заданий поискового исследовательского характера, работу в аудиториях, оснащенных муляжами, анатомическими моделями, работа в анатомическом музее, участие в подготовке альбомов, таблиц, слайдов, препаратов. Подготовка к практическим занятиям во внеаудиторное время осуществляется во время ежедневных консультаций дежурного преподавателя (с 16.00 до 18.00) на кафедре анатомии человека. Самостоятельное изучение тем рабочей программы регламентируется списком тем для СРС, указанных в рабочей программе.

### **Учебно-методическое обеспечение СРС:**

1. Методические рекомендации для самостоятельной работы студентов.

1) Катаев С.И., Калашникова Н.А., Черненко Н.В. Спланхнология. Эндокринные органы. органы кроветворения, иммунной и лимфатической систем. Методические разработки для студентов 1 и 2 курсов педиатрического ф-та, обучающихся по спец-ти 060103 «Педиатрия». – Иваново, 2012. – 48 с.

2) Катаев С.И., Полянская Л.И. Центральная нервная система. Методические разработки для самостоятельной работы студентов 1 и 2 курсов педиатрического ф-та, обучающихся по спец-ти 060103 «Педиатрия» – Иваново, 2012. – 48 с.

3) Катаев С.И., Полянская Л.И., Черненко Н.В. Вопросы для подготовки к экзаменам и итоговым занятиям по анатомии человека. Методические разработки для студентов

1 и 2 курсов леч. и пед ф-тов мед.вузов, обуч. по спец-тям «Лечебное дело» и «Педиатрия» – Иваново, 2012. – 48 с.

4) Катаев С.И., Черненко Н.В. Спланхнология. Эндокринные органы. органы кроветворения, иммунной и лимфатической систем Учебное пособие по дисциплине «Анатомия человека» для студентов, обучающихся по специальности 060101 «Лечебное дело» – Иваново, 2012. – 88 с.

5) Перечень анатомических терминов к практическим занятиям по анатомии человека. Методические разработки для студентов, обучающихся по дисциплине «Анатомия человека», – Иваново, 2012. – 20 с.

6) Черненко Н.В. История анатомии. Основные этапы накопления анатомических знаний. – Методич. разработки для самост. работы студентов 1 и 2 курсов леч. и пед. ф-тов. – Иваново, 2015. – 16 с.

7) Черненко Н.В. Выдающиеся основоположники научной анатомии, значение их трудов и вклад в развитие анатомической науки – Методич. разработки для самост. работы студентов 1 и 2 курсов леч. и пед. ф-тов. – Иваново, 2015. – 20 с.

8) Полянская Л.И. Закономерности вегетативной и соматической иннервации отдельных органов головы, шеи, грудной и брюшной полостей – Методич. разработки для самост. работы студентов 1 и 2 курсов леч. и пед. ф-тов. – Иваново, 2015. – 16 с.

9) Полянская Л.И. Закономерности иннервации и кровоснабжения кожи и мышц тела человека – Методич. разработки для самост. работы студентов 1 и 2 курсов леч. и пед. ф-тов. – Иваново, 2015. – 20 с.

10) Практические навыки и умения по предмету «Анатомия человека»: методические рекомендации/С.И.Катаев и др. – Иваново, 2014.

2. Фонды оценочных средств для самостоятельной работы:

- 1) тесты
- 2) задачи (в методических разработках)
- 3) контрольные вопросы к практическим и итоговым занятиям, экзаменационные вопросы (в методических разработках).
- 4) список тем для реферата
- 5) перечень анатомических терминов (в методических разработках)

**7. Характеристика оценочных средств для текущего контроля и промежуточной аттестации**

**1. Оценочные средства для текущего контроля успеваемости**

- вопросы для собеседования (указаны в материалах для самостоятельной работы студентов);
- тест-карты;
- темы рефератов;
- ситуационные задачи.

**Оценочные средства для этапного контроля успеваемости:**

- вопросы к итоговым занятиям (в методических разработках);
- тест-карты для проведения письменного тестирования;
- компьютерные тесты;
- контролирующе-обучающие программы;
- ситуационные задачи.

**2. Оценочные средства для промежуточной аттестации по итогам освоения дисциплины:**

- вопросы и билеты к экзамену (в методических разработках);
- компьютерный тест;

- ситуационные задачи (в методических разработках);
- чек-лист для контроля практических умений и навыков.

Компьютерное тестирование проводится на базе компьютерных классов академии. Контролирующе-обучающие программы и указанные учебные пособия и методические разработки имеются в библиотеке академии.

Промежуточная аттестация по дисциплине проводится в виде экзамена. Характеристика фондов оценочных средств для проведения экзамена представлена в Приложении 1.

Экзамен по дисциплине является комбинированным и проводится в три этапа:

- 1 – тестовый контроль знаний,
- 2 – оценка практических навыков,
- 3 – собеседование по вопросам дисциплины.

Этапы проведения и формирование оценки за экзамен:

I. Тестовый контроль знаний проводится на последнем занятии по дисциплине и считается выполненным при условии положительных ответов не менее чем на 56% тестовых заданий. При неудовлетворительном результате тестирования студент допускается к следующему этапу с условием обязательного проведения повторного тестового контроля. Данный этап оценивается отметками «сдано», «не сдано».

II. Оценка практических навыков. При проведении данного этапа экзамена, выполняется проверка не менее двух навыков из перечня практических навыков по дисциплине. Практические навыки оцениваются баллами по 100 балльной системе. Удельный вес данного этапа в экзаменационной оценке составляет 20%.

III. Собеседование по вопросам дисциплины. Данный этап включает ответы на 3 вопроса экзаменационного билета. Данный этап экзамена оценивается по 100 балльной системе, удельный вес этапа в экзаменационной оценке – 80%

При получении неудовлетворительной оценки за второй или третий этапы экзамена (ниже 56 баллов) экзамен считается несданным.

Итоговая оценка за экзамен представляет собой сумму баллов за два этапа экзамена с учетом процентного соотношения этапов и рассчитывается по формуле:

$$\text{Оценка за экзамен} = \text{оценка за 2 этап} \times 0,2 + \text{оценка за 3 этап} \times 0,8.$$

Итоговая оценка по дисциплине определяется как среднее арифметическое оценки, полученной на экзамене, и среднего балла текущей успеваемости по дисциплине и выставляется в зачетную книжку студента в графе «экзамены».

Обязательным условием получения положительной итоговой оценки является положительная оценка на экзамене.

#### Критерии оценки знаний по 100-балльной системе

Характеристика ответа	ECTS	Баллы ИвГМА	Cal-tech	Оценка
Дан полный, развернутый ответ на поставленный вопрос, показана совокупность осознанных знаний об объекте, проявляющаяся в свободном ориентировании понятиями, умении выделить существенные и несущественные его признаки, причинно-следственные связи. Знание об объекте демонстрируется на фоне понимания его в системе данной науки и междисциплинарных связей. Ответ формулируется в терминах науки, изложен литературным языком, логичен, доказателен, демонстрирует авторскую позицию студента.	A	100-96	A+	5+

Дан полный, развернутый ответ на поставленный вопрос, показана совокупность осознанных знаний об объекте, доказательно раскрыты основные положения темы; в ответе прослеживается четкая структура, логическая последовательность, отражающая сущность раскрываемых понятий, теорий, явлений. Знание об объекте демонстрируется на фоне понимания его в системе данной науки и междисциплинарных связей. Ответ изложен литературным языком в терминах науки. Могут быть допущены недочеты в определении понятий, исправленные студентом самостоятельно в процессе ответа.	B	95-91	A	5
Дан полный, развернутый ответ на поставленный вопрос, доказательно раскрыты основные положения темы; в ответе прослеживается четкая структура, логическая последовательность, отражающая сущность раскрываемых понятий, теорий, явлений. Ответ изложен литературным языком в терминах науки. В ответе допущены недочеты, исправленные студентом с помощью преподавателя.	B	90-86	A-	5-
Дан полный, развернутый ответ на поставленный вопрос, показано умение выделить существенные и несущественные признаки, причинно-следственные связи. Ответ четко структурирован, логичен, изложен литературным языком в терминах науки. Могут быть допущены недочеты или незначительные ошибки, исправленные студентом с помощью преподавателя.	C	85-81	B+	4+
Дан полный, развернутый ответ на поставленный вопрос, показано умение выделить существенные и несущественные признаки, причинно-следственные связи. Ответ четко структурирован, логичен, изложен в терминах науки. Однако допущены незначительные ошибки или недочеты, исправленные студентом с помощью "наводящих" вопросов преподавателя.	C	80-76	B	4
Дан полный, но недостаточно последовательный ответ на поставленный вопрос, но при этом показано умение выделить существенные и несущественные признаки и причинно-следственные связи. Ответ логичен и изложен в терминах науки. Могут быть допущены 1-2 ошибки в определении основных понятий, которые студент затрудняется исправить самостоятельно.	C	75-71	B-	4-
Дан недостаточно полный и недостаточно развернутый ответ. Логика и последовательность изложения имеют нарушения. Допущены ошибки в раскрытии понятий, употреблении терминов. Студент не способен самостоятельно выделить существенные и несущественные признаки и причинно-следственные связи. Студент может конкретизировать обобщенные знания, доказав на примерах их основную позицию только с помощью преподавателя. Речевое оформление требует поправок, коррекции.	D	70-66	C	3+
Дан неполный ответ, логика и последовательность изложения имеют существенные нарушения. Допущены грубые ошибки при определении сущности раскрываемых понятий, теорий, явлений, вследствие непонимания студентом их существенных и несущественных признаков и связей. В ответе отсутствуют выводы. Умение раскрыть конкретные проявления обобщенных знаний не показано. Речевое оформление требует поправок,	E	65-61	D+	3



коррекции.				
Дан неполный ответ. Присутствует нелогичность изложения. Студент затрудняется с доказательностью. Масса существенных ошибок в определениях терминов, понятий, характеристике фактов, явлений. В ответе отсутствуют выводы. Речь неграмотна. При ответе на дополнительные вопросы студент начинает понимать связь между знаниями только после подсказки преподавателя.	E	60-56	D	3-
Дан неполный ответ, представляющий собой разрозненные знания по теме вопроса с существенными ошибками в определениях. Присутствуют фрагментарность, нелогичность изложения. Студент не понимает связь данного понятия, теории, явления с другими объектами дисциплины. Отсутствуют выводы, конкретизация и доказательность изложения. Речь неграмотная. Дополнительные и уточняющие вопросы преподавателя не приводят к коррекции ответа студента не только на поставленный вопрос, но и на другие вопросы дисциплины.	Fx	55-51	E	2+
Не получен ответ по базовым вопросам дисциплины.	F	50-47	F	2
Отказ от ответа		46		2-
Присутствие на занятии		45	в журнал	
Отсутствие на занятии (н/б)		0	не ставится	

#### **Поощрительные баллы по предмету:**

Выступление с докладом на заседании НСК кафедры (+2 балла)

Выступление с докладом на неделе науки (+3 балла)

Призер недели науки (+ 5 баллов)

Продукция НИР (печатные работы, изобретения) (+5 баллов)

Участник предметной олимпиады кафедры (+1 балл)

Победитель предметной олимпиады кафедры (+ 3 балла)

«Штрафные» баллы по предмету:

Пропуск лекции по неуважительной причине (- 2 балла)

Пропуск практических занятий по неуважительной причине (- 2 балла)

Неликвидация академической задолженности до конца семестра (- 5 баллов).

Опоздание на занятия (-1 балл)

### **8. Перечень основной и дополнительной литературы, необходимой для освоения дисциплины (модуля)**

#### **а) Основная литература:**

Билич Г.Л. Анатомия человека [Текст] : атлас : учебное пособие для студентов учреждений высшего профессионального образования, обучающихся по специальностям 060101.65 "Лечебное дело", 060103.65 "Педиатрия", 060105.65 "Медико-профилактическое дело", 060201.65 "Стоматология" по дисциплине "Анатомия человека" : в 3 т. : [гриф] / Г. Л. Билич, В. А. Крыжановский. - М. : ГЭОТАР-Медиа, 2013. - ISBN 978-5-9704-1408-8

Т. 1 : Опорно-двигательный аппарат. Остеология. Синдесмология. Миология. - 2013.

Билич Г.Л. Анатомия человека [Текст] : атлас : учебное пособие для студентов учреждений высшего профессионального образования, обучающихся по специальности 060101.65 "Лечебное дело", 060103.65 "Педиатрия", 060105.65 "Медико-профилактическое дело", 060201.65 "Стоматология" по дисциплине "Анатомия человека" : в 3 т. : [гриф] / Г. Л. Билич, В. А. Крыжановский, В. Н. Николенко. - М. : ГЭОТАР-Медиа, 2010. -

Т. 2 : Пищеварительная система. Дыхательная система. Мочеполовой аппарат. Лимфоидная система. Эндокринные железы. Сердечно-сосудистая система. - 2013.

Билич Г.Л. Анатомия человека [Текст] : атлас : учебное пособие для студентов учреждений высшего профессионального образования, обучающихся по специальности 060101.65 "Лечебное дело", 060103.65 "Педиатрия", 060105.65 "Медико-профилактическое дело", 060201.65 "Стоматология" по дисциплине "Анатомия человека" : в 3 т. : [гриф] / Г. Л. Билич, В. А. Крыжановский. - М. : ГЭОТАР-Медиа, 2013. -

Т. 3 : Центральная нервная система. Периферическая нервная система. Вегетативная нервная система. Органы чувств. - 2013.

Билич Г.Л. Анатомия человека [Текст] : атлас : учебное пособие для студентов учреждений высшего профессионального образования, обучающихся по специальности 060101.65 "Лечебное дело", 060103.65 "Педиатрия", 060105.65 "Медико-профилактическое дело", 060201.65 "Стоматология" по дисциплине "Анатомия человека" : в 3 т. : [гриф] / Г. Л. Билич, В. А. Крыжановский. - М. : ГЭОТАР-Медиа, 2012 - 2013.

Т. 1 : Опорно-двигательный аппарат. Остеология. Синдесмология. Миология. - 2012.

Билич Г.Л. Анатомия человека [Текст] : атлас : учебное пособие для студентов учреждений высшего профессионального образования, обучающихся по специальности 060101.65 "Лечебное дело", 060103.65 "Педиатрия", 060105.65 "Медико-профилактическое дело", 060201.65 "Стоматология" по дисциплине "Анатомия человека" : в 3 т. : [гриф] / Г. Л. Билич, В. А. Крыжановский. - М. : ГЭОТАР-Медиа, 2012 - 2013.

Т. 2 : Внутренние органы. Пищеварительная система. Дыхательная система. Мочеполовой аппарат. Лимфоидная система. Эндокринные железы. Сердечно-сосудистая система. - 2013.

Билич Г.Л. Анатомия человека [Текст] : атлас : учебное пособие для студентов учреждений высшего профессионального образования, обучающихся по специальности 060101.65 "Лечебное дело", 060103.65 "Педиатрия", 060104.65 "Медико-профилактическое дело", 060105.65 "Стоматология" по дисциплине "Анатомия человека" : в 3 т. : [гриф] / Г. Л. Билич, В. А. Крыжановский. - М. : ГЭОТАР-Медиа, 2012 - 2013.

Т. 3 : Нервная система: центральная нервная система; периферическая нервная система; вегетативная нервная система. Органы чувств. - 2012.

Привес М.Г. Анатомия человека [Текст] : учебник для российских и иностранных студентов медицинских вузов и факультетов : [гриф] МЗ РФ / М. Г. Привес, Н. К. Лысенков, В. И. Бушкович. - 12-е изд., перераб. и доп. - СПб. : СПбМАПО, 2014.

Привес М. Г. Анатомия человека [Текст] : учебник для российских и иностранных студентов медицинских вузов и факультетов : [гриф] МЗ РФ / М. Г. Привес, Н. К. Лысенков, В. И. Бушкович ; под ред.: Р. А. Привес-Бардиной, О. М. Михайловой. – СПб., 2011.

Привес М. Г. Анатомия человека [Текст] : [учебник] : для российских и иностранных студентов медицинских вузов и факультетов : [гриф] МЗ РФ / М. Г. Привес, Н. К. Лысенков, В. И. Бушкович. – СПб., 2010.

#### **б) Дополнительная литература:**

Анатомия человека [Текст] : иллюстрированный учебник : для студентов учреждений высшего профессионального образования, обучающихся по специальностям "Лечебное дело", "Педиатрия" по дисциплине "Анатомия" : в 3 т. : [гриф] / И. В. Гайворонский [и др.] ; под ред. Л. Л. Колесникова. - М. : ГЭОТАР-Медиа, 2014 - 2015. -

Т. 1 : Опорно-двигательный аппарат. - 2014.

Анатомия человека [Текст] : иллюстрированный учебник : для студентов учреждений высшего профессионального образования, обучающихся по специальностям "Лечебное дело", "Педиатрия" по дисциплине "Анатомия" : в 3 т. : [гриф] / И. В. Гайворонский [и др.] ; под ред. Л. Л. Колесникова. - М. : ГЭОТАР-Медиа, 2014 - 2015. -

Т. 2 : Спланхнология и сердечно-сосудистая система. - 2014.

Анатомия человека [Текст] : иллюстрированный учебник : для студентов учреждений высшего профессионального образования, обучающихся по специальностям "Лечебное дело",

"Педиатрия" по дисциплине "Анатомия" : в 3 т. : [гриф] / И. В. Гайворонский [и др.] ; под ред. Л. Л. Колесникова. - М. : ГЭОТАР-Медиа, 2014 - 2015. -

Т. 3 : Нервная система. Органы чувств. - 2015.

Катаев С.И., Полянская Л.И. Анатомические задачи. – Иваново, 2007.–116 с.

Катаев С.И., Кодина Т.В., Романов В.А. и др. Анатомические задачи. Учебное пособие. – Иваново, 2008. – 108 с.

Катаев С.И., Полянская Л.И., Мазина С.С., Черненко Н.В. Центральная нервная система. Учебно-методическое пособие для студентов лечебного и педиатрического факультетов. – Иваново, 2009. – 88 с.

Дьяченко Е.Е., Полянская Л.И., Катаев С.И. Миология в схемах и таблицах. – Иваново, 2010. – 88 с.

Катаев С. И., Кодина Т. В., Черненко Н.В. Топографические образования тела человека и их содержимое. Методические разработки для студентов 1-4 курса медицинских вузов. – Иваново, 2010. – 88 с.

### **в)Электронные ресурсы:**

#### **Электронная библиотека:**

Дьяченко, Е. Е. Миология в схемах и таблицах [Электронный ресурс] : учебное пособие для студентов, обучающихся по специальностям высшего профессионального образования группы здравоохранения : [гриф] УМО / Е. Е. Дьяченко, Л. И. Полянская, С. И. Катаев. - Иваново : [б. и.], 2009.

Катаев, С. И. Анатомические задачи [Электронный ресурс] : учебное пособие / С. И. Катаев, Л. И. Полянская. - 2-е изд., перераб. и доп. - Иваново : [б. и.], 2009.

Катаев, С. И. Топографические образования тела человека и их содержимое [Электронный ресурс] : методические разработки для студентов I-IV курсов медицинских вузов / С. И. Катаев, Т. В. Кодина, Н. В. Черненко. - Иваново : [б. и.], 2010.

#### **ЭБС:**

Анатомия человека : иллюстр. учебник : в 3 т. : Т. 3. Нервная система. Органы чувств / И. В. Гайворонский, Л. Л. Колесников, Г. И. Ничипорук, В. И. Филимонов, А. Г. Цыбульский, А. В. Чукбар, В. В. Шилкин ; под ред. Л. Л. Колесникова. - М. : ГЭОТАР-Медиа, 2015.

Анатомия человека : иллюстр. учебник : в 3 т. : Т. 1. Опорно-двигательный аппарат / И. В. Гайворонский, Л. Л. Колесников, Г. И. Ничипорук, В. И. Филимонов, А. Г. Цыбульский, А. В. Чукбар, В. В. Шилкин ; под ред. Л. Л. Колесникова. - М. : ГЭОТАР-Медиа, 2014. - Т. 1.

Анатомия человека: иллюстр. учебник : в 3 т. : Т. 2. Спланхнология и сердечно-сосудистая система / И. В. Гайворонский, Л. Л. Колесников, Г. И. Ничипорук, В. И. Филимонов, А. Г. Цыбульский, А. В. Чукбар, В. В. Шилкин ; под ред. Л. Л. Колесникова. - М. : ГЭОТАР-Медиа, 2014. - Т. 2.

Анатомия человека: иллюстр. учебник : в 3 т. : Т. 3. Нервная система. Эстеziология / И. В. Гайворонский, Л. Л. Колесников, Г. И. Ничипорук, В. И. Филимонов, А. Г. Цыбульский, А. В. Чукбар, В. В. Шилкин ; под ред. Л. Л. Колесникова. - М. : ГЭОТАР-Медиа, 2014. - Т. 3.

Анатомия человека [Электронный ресурс] / И. В. Гайворонский, Л. Л. Колесников, Г. И. Ничипорук, В. И. Филимонов, А. Г. Цыбульский, А. В. Чукбар, В. В. Шилкин ; под ред. Л. Л. Колесникова" - М. : ГЭОТАР-Медиа, 2014.

## **9. Перечень ресурсов**

### **I. Лицензионное программное обеспечение**

1. Операционная система Windows,
2. Операционная система “Альт Образование” 8
3. Microsoft Office,

4. Libre Office в составе ОС «Альт Образование» 8
5. STATISTICA 6 Ru,
6. 1С: Университет ПРОФ,,
7. Многофункциональная система «Информио»,
8. Антиплагиат.Эксперт

II. Профессиональные базы данных, информационные справочные системы.

	Название ресурса	Адрес ресурса
Электронные ресурсы в локальной сети библиотеки		
1	Электронная библиотека ИвГМА  Электронный каталог	Акт ввода в эксплуатацию 26.11.2012.  <a href="http://libisma.ru">http://libisma.ru</a> на платформе АБИС ИРБИС Договор № су-6/10-06-08/265 от 10.06.2008.
2	БД «MedArt»	Проблемно-ориентированная реферативная база данных, содержащая аналитическую роспись медицинских журналов центральной и региональной печати
3	СПС Консультант Плюс	Справочно-правовая система, содержащая информационные ресурсы в области законодательства
Зарубежные ресурсы		
4	БД «Web of Science»	<a href="http://apps.webofknowledge.com">http://apps.webofknowledge.com</a> Ведущая международная реферативная база данных научных публикаций.
5	БД научного цитирования Scopus	<a href="http://www.scopus.com">www.scopus.com</a> Крупнейшая единая база аннотаций и цитируемости рецензируемой научной литературы со встроенными инструментами мониторинга, анализа и визуализации научно-исследовательских данных.
Ресурсы открытого доступа		
6	Федеральная электронная медицинская библиотека (ФЭМБ)	<a href="http://www.feml.scsml.rssi.ru">www.feml.scsml.rssi.ru</a> Входит в состав единой государственной информационной системы в сфере здравоохранения в качестве справочной системы.
7	Центральная Научная Медицинская Библиотека (ЦНМБ)	<a href="http://www.scsml.rssi.ru">http://www.scsml.rssi.ru</a> Является головной отраслевой медицинской библиотекой, предназначенная для обслуживания научных и практических работников здравоохранения.
8	Polpred.com Med.polpred.com	<a href="http://polpred.com">http://polpred.com</a> Самый крупный в рунете сайт новостей и аналитики СМИ по медицине.
9	Научная электронная библиотека elibrary.ru	<a href="http://elibrary.ru">http://elibrary.ru</a> Крупнейший российский информационный портал в области науки, технологии, медицины и образования, содержащий рефераты и полные тексты более 18 млн научных статей и публикаций.
10	Научная электронная библиотека «КИБЕРЛЕНИНКА»	<a href="http://cyberleninka.ru">http://cyberleninka.ru</a> Научные статьи, публикуемые в журналах России и ближнего зарубежья.
11	Национальная электронная библиотека НЭБ	<a href="http://нэб.рф">http://нэб.рф</a> Объединяет фонды публичных библиотек России федерального, регионального, муниципального уровней, библиотек научных и

		образовательных учреждений, а также правообладателей.
12	Российская Государственная Библиотека (РГБ)	<a href="http://www.rsl.ru">http://www.rsl.ru</a> Главная федеральная библиотека страны. Открыт полнотекстовый доступ (чтение и скачивание) к части документов, в частности, книгам и авторефератам диссертаций по медицине.
13	Consilium Medicum	<a href="http://con-med.ru">http://con-med.ru</a> Электронные версии ряда ведущих медицинских периодических изданий России, видеозаписи лекций и докладов конференций, информацию о фармацевтических фирмах и лекарственных препаратах.
Зарубежные ресурсы открытого доступа		
14	MEDLINE	<a href="http://www.pubmed.gov">www.pubmed.gov</a> База медицинской информации, включающая рефераты статей из медицинских периодических изданий со всего мира начиная с 1949 года
15	BioMed Central (BMC)	<a href="http://www.biomedcentral.com">www.biomedcentral.com</a> Свободный доступ к полным текстам статей более чем из 190 журналов по медицине, генетике, биологии и смежным отраслям
Информационные порталы		
16	Министерство здравоохранения Российской Федерации	<a href="https://www.rosminzdrav.ru">https://www.rosminzdrav.ru</a>
17	Министерство образования Российской Федерации	<a href="http://минобрнауки.рф">http://минобрнауки.рф</a>
18	Федеральный портал «Российское образование»	<a href="http://www.edu.ru">http://www.edu.ru</a> Ежедневно публикуются самые актуальные новости, анонсы событий, информационные материалы для широкого круга читателей: учащихся и их родителей, абитуриентов, студентов и преподавателей. Размещаются эксклюзивные материалы, интервью с ведущими специалистами – педагогами, психологами, учеными, репортажи и аналитические статьи.
19	Единое окно доступа	<a href="http://window.edu.ru">http://window.edu.ru</a>
20	Федеральный центр информационно-образовательных ресурсов	<a href="http://fcior.edu.ru">http://fcior.edu.ru</a> Распространение электронных образовательных ресурсов и сервисов для всех уровней и ступеней образования. Обеспечивает каталогизацию электронных образовательных ресурсов различного типа за счет использования единой информационной модели метаданных, основанной на стандарте LOM.
Зарубежные информационные порталы		
21	Всемирная организация здравоохранения	<a href="http://www.who.int/en">http://www.who.int/en</a> Информация о современной картине здравоохранения в мире, актуальных международных проектах, данные Глобальной обсерватории здравоохранения, клинические руководства. Сайт адресован в первую очередь практическим врачам. Прямая ссылка на страницу с публикациями: <a href="http://www.who.int/publications/ru">http://www.who.int/publications/ru</a>

## 10. Материально-техническое обеспечение дисциплины

Занятия по дисциплине «Анатомия» проходят на кафедре анатомии, топографической анатомии, которая находится по адресу ул. III Интернационала, д. 37/28.

В настоящее время кафедра располагает следующими помещениями: учебные аудитории (8), преподавательская, кабинет зав. кафедрой, лаборантская, комната для хранения демонстрационного материала, конференц-зал, комната профессора, табличная, муляжная, секционная (комната для хранения препаратов), комната для хранения трупного материала.

Учебные помещения укомплектованы специализированной мебелью и техническими средствами обучения, служащими для представления учебной информации. В учебном процессе используется компьютерные классы ИвГМА.

Для обеспечения учебного процесса имеются:

п/п	Наименование специальных* помещений и помещений для самостоятельной работы	Оснащенность специальных помещений и помещений для самостоятельной работы
	Лекционные аудитории академии (№2,3,4,5)	Посадочные места (парты, кресла), экран, доска. Аудитория №2 Компьютер Lenovo ideapad 320-15IAP Проектор ViewSonic PJD6353 Аудитория №3 Компьютер Acer Aspire 5552 Проектор ViewSonic PJD6352LS Аудитория №4 Компьютер Samsung N150 Проектор SANYO PDG-DXT10L Аудитория №5 Компьютер Acer Extensa 4130 Проектор ViewSonic PJD5483s
	Учебные аудитории (8)	Стол, стулья, доска, препаровочные анатомические столы, Имеется: МФУ HP Laser Jet Pro _____ Мобильный ПК HP 530 _____ Монитор ж/к 17" Acer V173 Ab 5ms 7000:1 _____ Монитор ж/к 17" Acer V173 Ab black 5ms 7000:1 _____ Ноутбук DELL VOSTO A860 560 _____ СБ DEPO Race X320N E5300/2G/T160G/DVD/4450/KB/Мб/PS450/CARE3 _____ Преобразователь расхода ПРЭМ-32-D 92) _____ Принтер (МФУ) лазерный Xerox WC 3210 _____ Принтер лазерный Xerox P3117 _____ Принтер лазерный Xerox P3117 _____ Проектор BenQ MP512 ST SVGA _____ Трибуна со встроенной акустической системой Show csv 540/vxm _____ Ноутбук Packard Bell DOTS-C-261 _____ Принтер HP Laser Jet ProP1102 _____
.	Помещения для хранения и профилактического обслуживания учебного оборудо-	Водонагреватель накопительный EWH Basis 220653 _____ Водонагреватель электрический накопительный OASIS (2) Тепловая завеса Тропик А-5

	<p>вания:</p> <p>- комната для хранения демонстрационного материала</p> <p>- секционная (комната для хранения препаратов)</p> <p>- комната для хранения трупного материала</p>	<p>Шкафы для хранения.</p> <p>Стенды, витрины, муляжи костей, органов, сосудов, трупы отпрепарированные.</p> <p>Вытяжной шкаф, баки с препаратами, препаровочные анатомические столы, шкафы для хранения, ванны.</p> <p>Баки с препаратами, ванны.</p>
	<p>Помещения для самостоятельной работы: (читальный зал библиотеки ИвГМА, компьютерный класс центра информатизации), аудитория 44 ИвГМА</p>	<p>Стол, стулья.</p> <p>Компьютерная техника с возможностью подключения к сети "Интернет" и обеспечением доступа в электронную информационно-образовательную среду академии.</p> <p><u>Читальный зал библиотеки ИвГМА</u></p> <p>компьютер в комплекте P4-3.06 (б), (с/б,мон-17ж/к SAMSUNG.мышь,кл.) системный блок C5000Mba монитор 19 ж/к BENQ</p> <p>компьютер в комплекте (с/б,мон-19ж/к Acer мышь,кл.) (с/б,мон-ж/к мышь,кл.) системный блок C5000Mba монитор 19" Acer клавиатура Kreolz JK-302/KS-302sb мышь OKLICK Optical Mouse принтер цветной Samsung Xpress C430W принтер KYOCERA МФУ</p> <p>компьютер в комплекте P4-3.06 (с/б,мон-17ж/к SAMSUNG.мышь,кл.)</p> <p>компьютер в комплекте (с/б,мон-19ж/к Acer мышь,кл.)</p> <p>компьютер в комплекте (с/б,мон-ж/к мышь,кл.) 2019 3101240011</p> <p>компьютер в комплекте (с/б,мон-ж/к мышь,кл.) 2019 3101240011</p> <p>компьютер в комплекте P4-3.06 (с/б,мон-17ж/к SAMSUNG.мышь,кл.)</p> <p>компьютер в комплекте (с/б,мон-19ж/к Acer мышь,кл.)</p> <p>принтер Samsung ML-1520P</p> <p><u>Аудитория 44 (совет СНО)</u></p> <p>Компьютер DEPO в комплекте (3)</p> <p><u>Центр информатизации</u></p> <p>Ноутбук lenovo в комплекте (9)</p>

\*Специальные помещения - учебные аудитории для проведения занятий лекционного типа (лекционные аудитории), занятий семинарского типа (практические занятия, лабораторные занятия) (учебные аудитории), групповых и индивидуальных консультаций (учебные аудитории), текущего контроля и промежуточной аттестации (учебные аудитории).

Перечень препаратов, муляжей, мультимедийных презентаций, учебных таблиц.  
Костные препараты:

- Скелет с нижней и верхней конечностью.
- 1-й шейный позвонок.
- 2-й шейный позвонок.
- Типичный шейный позвонок.
- 7-й шейный позвонок.
- Грудной позвонок.
- Поясничный позвонок.
- Крестец.
- Грудина.
- 1-ое ребро.
- Типичное ребро (правое и левое.)
- Колеблющееся ребро.
- Лопатка - 1 шт.
- Ключица.
- Плечевая кость (правая и левая.)
- Локтевая кость (правая и левая.)
- Лучевая кость (правая и левая.)
- Кисть.
- Тазовая кость (правая и левая.)
- Бедренная кость.
- Большеберцовая кость (правая и левая.)
- Малоберцовая кость.
- Надколенник.
- Таранная кость (правая и левая.)
- Пяточная кость (правая и левая.)
- Стопа.
- Лобная кость.
- Затылочная кость.
- Клиновидная кость с решетчатой.
- Теменная кость.
- Височная кость.
- Верхняя челюсть.
- Нижняя челюсть.
- Скуловая кость.
- Основание черепа.
- Крыша черепа.
- Сагиттальный распил черепа.
- Череп новорожденного.

#### Набор препаратов по артросиндесмологии и миологии

##### Влажные препараты

- Соединения позвонков
- Соединения грудины и ребер
- Плечевой сустав
- Локтевой сустав (вскрытый)
- Локтевой сустав (невскрытый)
- Суставы кисти (вскрытые)
- Суставы кисти (невскрытые)
- Тазобедренный сустав



- Коленный сустав
- Коленный сустав сагиттальный распил
- Соединения стопы

Костные, сухие и музейные препараты, муляжи и планшеты

- Позвоночный столб, костный препарат
- Муляж таза в целом
- Планшеты мышц спины, груди, живота, головы и шеи

#### Набор препаратов по спланхнологии

Влажные препараты

- Комплекс органов грудной и брюшной полостей
- Язык целый
- Язык, сагиттальный разрез
- Голова, сагиттальный распил
- Желудок целый
- Желудок вскрытый
- Печень со связками
- Поджелудочная железа и 12-типерстная кишка
- Фрагмент вскрытой тощей кишки
- Фрагмент вскрытой подвздошной кишки
- Слепая кишка
- Фрагмент вскрытой поперечной ободочной кишки
- Прямая кишка
- Комплекс органов грудной полости
- Легкие правое и левое
- Гортань вскрытая
- Гортань с отпрепарированными связками
- Гортань с отпрепарированными мышцами
- Щитовидный хрящ
- Перстневидный хрящ
- Препарат плода с вскрытой грудной и брюшной полостями
- Почка в оболочках
- Почка целая с отпрепарированной почечной ножкой
- Почка, фронтальный разрез
- Мочевой пузырь мужской вскрытый
- Наружные мужские половые органы (с мошонкой)
- Поперечный разрез полового члена
- Яичко
- Наружные женские половые органы
- Матка целиком
- Матка, сагиттальный разрез
- Селезенка
- Щитовидная железа

Костные, сухие и музейные препараты, муляжи и планшеты

- Муляж гортани 2 части
- Муляж бронхов
- Муляж сагиттального распила мужского таза
- Муляж сагиттального распила женского таза муляж мужской промежности
- Муляж женской промежности
- Зубы натуральные на подложке

### Набор препаратов по ЦНС

#### Влажные препараты

- Препарат спинного мозга на плодике.
- Головной мозг целый без оболочек с отпрепарированными м.чмн.
- Головной мозг (сагиттальный разрез).
- Продолговатый мозг.
- Мост, поперечный разрез
- Мозжечок целиком с ножками мозга
- Сагиттальный разрез мозжечка
- Фронтальный разрез мозжечка
- Сагиттальный разрез г.м. без мозжечка и оболочек
- Основание мозга
- Крыша мозга
- Препарат «хвостатое ядро»
- Височная доля
- Головной мозг целый с оболочками и сосудами
- Препарат «твердая оболочка головного мозга»
- Глаз бычий вскрытый с хрусталиком
- Ушная раковина

#### Костные, сухие и музейные препараты, муляжи и планшеты

- Планшет «спинной мозг»
- Планшет «ядра ромбовидной ямки»
- Муляж «твердая оболочка головного мозга»
- Муляж глаза
- Муляж височной кости 2 части
- Муляжи слуховых косточек (стремя, молоточек, наковальня)
- Муляж улитки
- Планшет строения кожи

### Набор препаратов по ангиологии

#### Влажные препараты

- Сердце в перикарде
- Сердце не вскрытое
- Сердце вскрытое
- Сердце с отпрепарированными клапанами
- Сердце с отпрепарированными сосудами
- Верхняя конечность
- Нижняя конечность
- Комплекс органов грудной и брюшной полостей с отпрепарированными сосудами
- Труп

### Набор препаратов по ПНС

#### Влажные препараты

- Верхняя конечность с отпрепарированными мышцами, сосудами и нервами
- Нижняя конечность с отпрепарированными мышцами, сосудами и нервами

#### Костные, сухие и музейные препараты, муляжи и планшеты

- Муляж плечевого сплетения
- Музейный препарат сагиттального распила таза с сосудами и нервами

### Каталог музейных препаратов.

1. Наименование витрин:

- |   |   |
|---|---|
| I. Сравнительная анатомия                                   | Сосуды и нервы тела человека (В)                      |
| II. Скелет удава  | XVII. Анатомия внутренних органов (А)                 |
| III. Скелет взрослого человека женского пола                | Анатомия внутренних органов (Б)                       |
| IV. Половые органы мужчины и женщины                        | XVIII. Опорно-двигательный аппарат (А)                |
| V. Мышцы, сосуды и нервы нижней конечности                  | Опорно-двигательный аппарат (Б)                       |
| VI. Аномалии и пороки развития                              | XIX. Полимернобальзамированные препараты              |
| VII. Мышцы, сосуды и нервы головы, шеи и верхней конечности | XX. Сухие препараты                                   |
| VIII. Анатомия сердца                                       | XXI. Мумия (натуральный препарат) (А)                 |
| IX. Анатомия органов дыхания                                | Мумия (натуральный препарат) (Б)                      |
| X. Эмбриональное развитие                                   | Мумия (натуральный препарат) (В)                      |
| XI. Анатомия мочевых органов                                | XXII. Коррозионные препараты                          |
| XII. Эндокринные и половые органы                           | XXIII. Прикрепление мышц на костях верхней конечности |
| XIII. Головной и спинной мозг                               | XXIV. Строение кости                                  |
| XIV. Центральная нервная система (А)                        | XXV. Кости черепа взрослого человека (А)              |
| Центральная нервная система (Б)                             | Кости черепа взрослого человека (Б)                   |
| XV. Лимфатическая система                                   | XXVI. Кости детского черепа и черепа новорожденного   |
| XVI. Сосуды и нервы тела человека (А)                       | XXVII. Возрастная анатомия скелета (А)                |
| Сосуды и нервы тела человека (Б)                            | Возрастная анатомия скелета (Б)                       |

инвентарный номер	Опись музейных препаратов	Место расположения
1.	Плавательный пузырь рыбы	I
2.	Конечности амфибий	I
3.	Конечности обезьяны и человека	I
4.	Передняя конечность свиньи	I
5.	Конечности щенка и крысы	I
6.	Желудок собаки.	I
7.	Органы грудной и брюшной полости щенка	I
8.	Лимфатические сосуды брыжейки собаки	I
9.	Сагиттальный срез щенка собаки	I
10.	Сердце собаки. Левый тип кровоснабжения	I
11.	Лопатка (Scapula) представителя семейства собачьих (волка)	I
12.	Почка моржа	I
13.	Половые органы моржа	I
14.	Мочевой пузырь моржа	I
15.	Половые органы шимпанзе	I
16.	Язык и гортань шимпанзе	I
17.	Желудок обезьяны	I
18.	Органы дыхания и пищеварения крысы	I
19.	Слизистая оболочка кишечника животных	I
20.	Селезенка собаки	I
21.	Внутренние органы лягушки	I
22.	Мочеполовая система лягушки	I
23.	Мочеполовая система кошки	I
24.	Головной мозг позвоночных	I
25.	Органы грудной и брюшной полости свиньи	I
26.	Череп (Cranium) крупного рогатого скота (коровы)	I

27.	Скелет удава	II
28.	Скелет взрослого человека женского пола	III
29.	Женские половые органы в комплексе с промежностью (полимерно-бальзамированный препарат)	IV
30.	Мужские половые органы в комплексе с промежностью (полимерно-бальзамированный препарат)	IV
31.	Мышцы, сосуды и нервы нижней конечности	V
32.	Заячья губа	VI
33.	Сиамские близнецы	VI
34.	Врожденный порок развития диафрагмы у новорожденного	VI
35.	Недоразвитое легкое	VI
36.	Inversioviscerum (частичная инверсия органов)	VI
37.	Anencephalus	VI
38.	Anencephalia (выражена правонаправленная ось сердца)	VI
39.	Anencephalus	VI
40.	Патология развития плода (8 мес)	VI
41.	Labium leporinum (Заячья губа)	VI
42.	Ectopiaviscerum	VI
43.	Мышцы, сосуды и нервы головы, шеи и верхней конечности	VII
44.	Горизонтальный срез сердца	VIII
45.	Сердце плода в разрезе	VIII
46.	Сердце ребенка	VIII
47.	Сердце плода	VIII
48.	Сердце плода	VIII
49.	Камеры сердца плода	VIII
50.	Легкие и сердце плода	VIII
51.	Сердце ребенка	VIII
52.	Сердце (Cor)	VIII
53.	Органы грудной полости плода 7 мес.	VIII
54.	Сосуды сердца	VIII
55.	Vasa cordis. Сосуды сердца	VIII
56.	Сердце, COR	VIII
57.	Corsumvasis. Сердце с сосудами. Общий вид.	VIII
58.	Камеры сердца	VIII
59.	14-033 Слои сердца мышечные	VIII
60.	Горизонтальный срез сердца	VIII
61.	Камеры сердца	VIII
62.	Сосочковые мышцы сердца	VIII
63.	Слои миокарда желудочков	VIII
64.	Двухстворчатый клапан сердца	VIII
65.	Вскрытый левый желудочек сердца.	VIII
66.	Правый желудочек сердца	VIII
67.	Сосочковые мышцы	VIII
68.	Фронтальный разрез сердца (вид спереди)	VIII
69.	Полулунный клапан аорты	VIII
70.	Атеросклероз стенки дуги аорты	VIII
71.	Мышечная оболочка сердца	VIII
72.	Миокард правого и левого желудочков	VIII
73.	Кардиосклероз	VIII
74.	Гипертрофированное сердце	VIII

75.	Правый желудочек	VIII
76.	Слепок камер сердца	VIII
77.	Комплекс органов грудной полости плода мес.	IX
78.	Органы средостения плода	IX
79.	Легкие плода	IX
80.	Хрящи гортани	IX
81.	Normasagittalislaryngis. Сагиттальный распил гортани.	IX
82.	Systemarespiratoriuminfantis. Дыхательная система ребенка.	IX
83.	Гортань (вид спереди)	IX
84.	Бронхоэктазы	IX
85.	Visceracavithoracis. Органы грудной полости плода.	IX
86.	Systemarespiratoriuminfantis. Дыхательная система ребенка.	IX
87.	Cancerpulmonis. Рак легкого	IX
88.	Поперечный срез на уровне ventriculuslaryngis	IX
89.	Патология сосудов легкого.	IX
90.	Туберкулез легких	IX
91.	Хрящи гортани	IX
92.	Легкое курильщика	IX
93.	Chorion	X
94.	Плод 2 мес.	X
95.	Плод 2,5 мес.	X
96.	Плод 2,5 мес.	X
97.	Плод в полости матки ( 4 мес)	X
98.	Плод 4,5 мес.	X
99.	Плоды 5 мес.	X
100.	Желудок плода.	X
101.	Органы грудной и брюшной полостей плода	X
102.	Сагиттальный разрез плода 5,5 мес.	X
103.	Плод 6 мес.	X
104.	Брюшная полость плода	X
105.	Плод 5 мес.	X
106.	Органы грудной и брюшной полостей плода 6 мес.	X
107.	Плод в полости матки (7,5 месяцев)	X
108.	Visceramediastiniposterioris. Органы заднего средостения плода	X
109.	Normasagittalisfoetalis. Сагиттальный распил плода	X
110.	Medullaspinalis. Спинальный мозг плода	X
111.	Viscerainternafoetalis. Внутренние органы плода (9 месяцев)	X
112.	Плод 8 мес. с плацентой	X
113.	Топография органов дыхания в грудной полости плода	X
114.	Viscerainternainfantis. Внутренние органы ребенка 2 мес.	X
115.	Внутреннее строение почки	XI
116.	Ren. Sinusrenalis. Почка. Содержание почечного синуса.	XI
117.	Почечная лоханка (pelvis renalis)	XI
118.	Надпочечники и органы мочевого пузыря плода	XI
119.	Внешнее строение почки	XI
120.	Почка	XI
121.	Гидронефроз	XI
122.	Подковообразная почка	XI
123.	Гипертрофия предстательной железы и стенок мочевого пузыря	XI

124.	Мочевые органы плода	XI
125.	Мочевыделительная система плода	XI
126.	Почка и надпочечник плода	XI
127.	Органы брюшной полости плода	XI
128.	Органы мочевой системы плода	XI
129.	Строение почки	XI
130.	Почки плода	XI
131.	Почки(Renis)	XI
132.	Топография мочевого пузыря и прямой кишки мужчины	XI
133.	Чашечно-лоханочная система	XI
134.	Щитовидная и паращитовидные железы	XII
135.	Кровоснабжение вилочковой железы	XII
136.	Яичко (Testis)	XII
137.	Щитовидная и вилочковая железа плода	XII
138.	Придатки матки (яичник в разрезе)	XII
139.	Truncuscerebri. Ствол головного мозга	XII
140.	Половые органы плода	XII
141.	Кровоснабжение щитовидной железы	XII
142.	Надпочечники плода	XII
143.	Cerebrum. Hypophys. Головной мозг. Гипофиз.	XII
144.	Prostata	XII
145.	Polymelus	XII
146.	Testis. Мужские половые железы.	XII
147.	Testis. Мужские половые железы.	XII
148.	Mamma	XII
149.	Матка в разрезе	XII
150.	Parenhima et testis	XII
151.	Vesiculaeseminales. Семенные пузырьки.	XII
152.	Внутренние половые органы женщины	XII
153.	Яичко (Testis)	XII
154.	Щитовидная железа	XII
155.	Щитовидная и паращитовидные железы	XII
156.	Горизонтальный разрез мозга	XIII
157.	Горизонтальный срез через вещество мозжечка	XIII
158.	Спинальный мозг	XIII
159.	Боковые желудочки	XIII
160.	Мозг в твердой оболочке. Encephalonindurammatremencephalum	XIII
161.	Ventriculuslateralis. Боковой желудочек	XIII
162.	Normasagittaliscaipitis. Сагиттальный распил головы.	XIII
163.	14-039. Ромбовидная ямка.	XIII
164.	Бычий глаз.	XIII
165.	Truncus cerebri. Ствол мозга	XIII
166.	Ventriculilateraliscerebri. Боковые желудочки мозга.	XIII
167.	Основание мозга. Часть мозгового вещества удалена для обнаружения зрительного тракта.	XIII
168.	Truncuscerebri. Ствол головного мозга	XIII
169.	Corpuscallosum. Мозолистое тело.	XIII
170.	Боковые желудочки больших полушарий.	XIII
171.	Ventriculilateraliscerebri. Боковые желудочки мозга.	XIII
172.	Systema nervosum centrale. Cerebrum et medulla spinalis. Цен-	XIII

	тральная нервная система. Головной и спинной мозг.	
173.	Сагиттальный распил головы	XIII
174.	Горизонтальный разрез мозга	XIV (A)
175.	Боковые желудочки мозга	XIV (A)
176.	Головной мозг ребенка 1,5 лет	XIV (A)
177.	Базальные ядра больших полушарий	XIV (A)
178.	Мозолистое тело	XIV (A)
179.	Головной мозг. Фронтальный разрез через переднюю спайку.	XIV (A)
180.	Островок	XIV (A)
181.	Горизонтальный разрез головного мозга	XIV (A)
182.	Черепные нервы	XIV (A)
183.	Головной мозг. Разрез через базальные ядра	XIV (A)
184.	Извилины островка	XIV (A)
185.	Вены мозга	XIV (A)
186.	Головной мозг. Мозговой ствол	XIV (A)
187.	Боковые желудочки мозга	XIV (A)
188.	Основание мозга. Часть височных долей удалена для обнаружения зрительного тракта.	XIV (A)
189.	Головной мозг на сагиттальном сечении	XIV (A)
190.	Горизонтальный разрез мозга	XIV (B)
191.	Фронтальный разрез головного мозга	XIV (B)
192.	Фронтальный разрез головного мозга	XIV (B)
193.	Фронтальный разрез головного мозга	XIV (B)
194.	Боковые желудочки мозга	XIV (B)
195.	Мозжечок. Вид сверху и сзади.	XIV (B)
196.	Горизонтальный разрез мозга. Ядра основания	XIV (B)
197.	288. Головной мозг. Разрез через базальные ядра	XIV (B)
198.	Борозды и извилины верхнелатеральной поверхности полушарий	XIV (B)
199.	Гидроцефалия	XIV (B)
200.	Лимфатические сосуды нижней конечности плода	XV
201.	Лимфатические сосуды верхней конечности плода	XV
202.	Лимфатические сосуды нижней конечности плода	XV
203.	Лимфатические сосуды и узлы щитовидной железы	XV
204.	Лимфатические сосуды нижней конечности плода	XV
205.	Лимфатические сосуды верхней конечности плода	XV
206.	Лимфатические сосуды нижней конечности плода	XV
207.	Связь лимфатических сосудов поджелудочной железы и правого надпочечника в общем для них лимфатическом узле	XV
208.	Лимфатические сосуды и узлы толстой кишки плода	XV
209.	Лимфатические сосуды почек и яичек плода	XV
210.	Связь лимфатических сосудов желудка и прямой кишки	XV
211.	Связь лимфатических сосудов желудка, поджелудочной железы и левого надпочечника	XV
212.	Лимфатические сосуды и узлы матки и яичников	XV
213.	Лимфатические сосуды и узлы языка	XV
214.	Лимфатические сосуды и узлы брюшной и тазовой полостей	XV
215.	Лимфатические сосуды и узлы языка	XV
216.	Связи лимфатических систем прямой кишки и половых органов	XV
217.	Лимфатические сосуды тонкой кишки плода	XV

218.	Лимфатические сосуды сигмовидной кишки плода	XV
219.	Сосудистое русло стенки тонкой кишки	XV
220.	Лимфатическая система сердца	XV
221.	Лимфатическая система языка	XV
222.	Лимфатические сосуды и узлы желудка	XV
223.	Сосуды, нервы и лимфатические узлы лица	XV
224.	Лимфатические сосуды в пределах локтевой ямки	XV
225.	Артерии основания головного мозга	XVI (А)
226.	Сосуды и нервы головы и шеи	XVI (А)
227.	Вены надпочечника	XVI (А)
228.	Сосуды головы и шеи плода	XVI (А)
229.	Артерии основания мозга и черепно-мозговые нервы	XVI (А)
230.	Сосуды и нервы головы	XVI (А)
231.	Поверхностные вены шеи и нервы шейного сплетения	XVI (А)
232.	Плечевое сплетение	XVI (А)
233.	Вены головы и шеи	XVI (А)
234.	Топография подколенной ямки	XVI (А)
235.	Вегетативная нервная система. Симпатический ствол.	XVI (А)
236.	Ветви дуги аорты	XVI (А)
237.	Сосуды и нервы голени	XVI (А)
238.	Сосуды и нервы подколенной ямки	XVI (Б)
239.	Сосуды и нервы в <i>regiоsubiti</i> (расположенные под кожей)	XVI (Б)
240.	Сосуды и нервы ладонной поверхности кисти (вариант поверхностной артериальной дуги)	XVI (Б)
241.	Сосуды и нервы в <i>fossacubiti</i>	XVI (Б)
242.	Сосуды и нервы тыла верхней конечности	XVI (Б)
243.	Сосуды и нервы тыла кисти	XVI (Б)
244.	Сосуды и нервы ладонной поверхности кисти	XVI (Б)
245.	Сосуды и нервы предплечья и кисти. ( <i>Sulcusradialisetulnaris</i> в дистальной трети предплечья)	XVI (Б)
246.	Поверхностные и глубокие сосуды и нервы передней стороны бедра	XVI (Б)
247.	Сосуды и нервы подколенной ямки и тыла голени	XVI (Б)
248.	Сосуды и нервы ладонной поверхности кисти	XVI (Б)
249.	Сосуды и нервы подколенной ямки и тыла голени	XVI (Б)
250.	Сосуды и нервы тыла стопы	XVI (Б)
251.	Сосуды и нервы в <i>trigonumclavi-pectorale</i>	XVI (Б)
252.	Сосуды и нервы бедра	XVI (Б)
253.	Сосуды и нервы тыла стопы	XVI (Б)
254.	Артерии и нервы ладонной поверхности кисти	XVI (Б)
255.	<i>Paraganglionaorticumlumbale</i> (орган <i>zuckerhandl`я</i> )	XVI (Б)
256.	Поверхностные вены и нервы голени и тыла стопы	XVI (Б)
257.	Сосуды и нервы ладонной поверхности кисти	XVI (Б)
258.	Сосуды и нервы плеча	XVI (Б)
259.	Сосуды и нервы головы	XVI (Б)
260.	Сосуды и нервы языка	XVI (Б)
261.	<i>Normasagittaliscaipitis</i> . Сагиттальный распил головы	XVI (Б)
262.	<i>Raminervitrigemini</i> . Ветви тройничного нерва	XVI (Б)
263.	Симпатический ствол	XVI (Б)
264.	Сосуды и нервы плода 6 месяцев	XVI (Б)
265.	Верхняя и нижняя полые вены плода 6 мес.	XVI (Б)



266.	Артерии и нервы таза	XVI (B)
267.	Aorta abdominalis(новорожденного)	XVI (B)
268.	14-001. Аорта брюшная и ее ветви	XVI (B)
269.	Брюшная аорта	XVI (B)
270.	Сосуды и нервы в локтевой области	XVI (B)
271.	Подкожные вены и нервы стопы и голеностопного сустава	XVI (B)
272.	Сосуды и нервы шеи, грудной и брюшной полостей плода	XVI (B)
273.	Чувствительные нервы шейного сплетения	XVI (B)
274.	Верхняя и нижняя полые вены плода	XVI (B)
275.	Сосуды тонкой кишки	XVI (B)
276.	Позвоночный столб	XVI (B)
277.	Гортань (вид сзади)	XVII (A)
278.	Хрящи гортани	XVII (A)
279.	Органы грудной (частично брюшной) полостей плода	XVII (A)
280.	Гортань (вид спереди)	XVII (A)
281.	Органы грудной полости плода	XVII (A)
282.	Легкое курильщика	XVII (A)
283.	Дыхательная система	XVII (A)
284.	Arbor bronchialis	XVII (A)
285.	Содержимое почечного синуса	XVII (A)
286.	Почки и надпочечники плода	XVII (A)
287.	Положение органов грудной и брюшной полостей у плода	XVII (A)
288.	Normasagittalispelvisfoetalis. Сагиттальный распил таза плода	XVII (A)
289.	Viscera (organa) spaciiretroabdominalis. Органызабрюшинного-пространстваплода	XVII (A)
290.	Печень взрослого человека	XVII (A)
291.	Мужской мочевой пузырь	XVII (A)
292.	Долевые и сегментарные бронхи легкого	XVII (A)
293.	Топография брюшины передней брюшной стенки плода	XVII (A)
294.	Долевые и сегментарные бронхи легкого	XVII (A)
295.	Брюшная полость (вид сзади)	XVII (A)
296.	Носовая полость ребенка	XVII (A)
297.	Подъязычная и поднижнечелюстная слюнные железы	XVII (B)
298.	Lingua	XVII (B)
299.	Язык (Lingua)	XVII (B)
300.	Складки слизистой оболочки тощей кишки	XVII (B)
301.	Nodulilymphaticiaggregatiilei	XVII (B)
302.	Подвздошная кишка. Пейеровабляшка	XVII (B)
303.	Nodulilymphaticiaggregatiilei	XVII (B)
304.	Внутренние органы плода	XVII (B)
305.	Печень плода	XVII (B)
306.	291. Прямая кишка вскрытая (спереди)	XVII (B)
307.	Прямая кишка	XVII (B)
308.	Околоушная слюнная железа	XVII (B)
309.	Печень плода	XVII (B)
310.	Селезенка	XVII (B)
311.	Viscera (organa) spaciiretroabdominalis	XVII (B)
312.	Желудок, Gaster	XVII (B)
313.	Подвздошная кишка. Пейерова бляшка	XVII (B)
314.	Прямая кишка	XVII (B)

315.	Тошяя и подвздошная кишки	XVII (Б)
316.	Дивертикул Меккеля	XVII (Б)
317.	Дивертикул Меккеля	XVII (Б)
318.	Слепая кишка с аппендиксом	XVII (Б)
319.	Поперечный разрез кисти на уровне запястья	XVIII (А)
320.	Связки позвоночного столба	XVIII (А)
321.	Articulatio radiocarpea	XVIII (А)
322.	Articulatio cubiti	XVIII (А)
323.	Виды суставов по форме (на примере суставов кисти)	XVIII (А)
324.	Локтевой сустав	XVIII (А)
325.	Мышцы туловища, конечностей плода	XVIII (А)
326.	Мышцы верхней конечности	XVIII (А)
327.	Мышцы нижней конечности	XVIII (А)
328.	Мышцы нижней конечности	XVIII (А)
329.	Диафрагма	XVIII (А)
330.	Топография области «анатомической табакерки»	XVIII (А)
331.	Articulatio genus (вид сзади)	XVIII (А)
332.	Кости запястья и их соединение	XVIII (А)
333.	Мышцы плечевого пояса и верхней конечности	XVIII (А)
334.	Локтевой сустав	XVIII (А)
335.	Articulatio humeri (вид спереди)	XVIII (А)
336.	Синовиальные влагалища кисти	XVIII (А)
337.	Плечевой сустав	XVIII (А)
338.	Надкостница	XVIII (А)
339.	Грудинно-ключичный, грудинно-реберный суставы	XVIII (А)
340.	Развитие костей верхней конечности	XVIII (Б)
341.	Кости верхней конечности плода	XVIII (Б)
342.	Мениски коленного сустава	XVIII (Б)
343.	Развитие костей нижней конечности	XVIII (Б)
344.	Ребра и грудина плода	XVIII (Б)
345.	Соединение костей тазового пояса (вид спереди)	XVIII (Б)
346.	Височно-нижнечелюстной сустав	XVIII (Б)
347.	Позвоночный столб	XVIII (Б)
348.	Надкостница	XVIII (Б)
349.	Articulatio humeri (вид спереди)	XVIII (Б)
350.	Суставы верхней конечности плода	XVIII (Б)
351.	Височно-нижнечелюстной сустав	XVIII (Б)
352.	Суставы кисти	XVIII (Б)
353.	Соединения позвоночного столба с ребрами	XVIII (Б)
354.	Тыльная поверхность кисти	XVIII (Б)
355.	Суставы стопы	XVIII (Б)
356.	Ossa cruris et membrana interossea cruris. Мышечно-костная мембрана голени	XVIII (Б)
357.	Развитие костей нижней конечности	XVIII (Б)
358.	Развитие костей нижней конечности	XVIII (Б)
359.	Жевательные мышцы	XIX
360.	Мышцы кисти	XIX
361.	Мышцы нижней конечности	XIX
362.	Мышцы плечевого пояса и верхней конечности	XIX
363.	Мышцы таза	XIX

364.	Коленный сустав	XIX
365.	Локтевой сустав	XIX
366.	Мышцы стопы	XIX
367.	Суставы кисти	XIX
368.	Суставы стопы	XIX
369.	Тазобедренный, крестцово-подвздошный суставы	XIX
370.	Плечевой и акромиально-ключичный суставы	XIX
371.	Грудинно-ключичный, грудинно-реберный суставы	XIX
372.	Соединения позвоночного столба с ребрами	XIX
373.	Поверхностные сосуды и нервы головы	XIX
374.	Сосуды головы и шеи	XIX
375.	Сосуды и нервы женского таза (сагиттальный распил)	XIX
376.	Сосуды и нервы мужского таза (сагиттальный распил)	XIX
377.	Позвоночная артерия (сухой натуральный препарат)	XX
378.	Таз женский с конъюгатами (половина таза)	XX
379.	Муляж женского таза с нормальными размерами	XX
380.	Муляж узкого женского таза	XX
381.	Муляж узкого женского таза	XX
382.	Таз женский (сухой костный натуральный препарат)	XX
383.	Таз с крестцово-остистыми и крестцово-бугорными связками (сухой натуральный препарат)	XX
384.	Перелом плечевой кости (сухой костный натуральный препарат)	XX
385.	Костная мозоль на диафизе бедренной кости (сухой костный натуральный препарат)	XX
386.	Костная мозоль на проксимальном эпифизе бедренной кости (сухой костный натуральный препарат)	XX
387.	Перелом большеберцовой кости (сухой костный натуральный препарат)	XX
388.	Неправильное срастание большеберцовой кости после перелома (сухой костный натуральный препарат)	XX
389.	Кости голени (ossacuris)	XX
390.	Оси вращения тазобедренного сустава	XX
391.	Оси вращения коленного сустава (articulationis genu)	XX
392.	Сосуды и нервы на задней стенке грудной, брюшной и тазовой полостей (сухой натуральный препарат)	XX
393.	Сосуды и нервы таза (сухой натуральный препарат)	XX
394.	Симпатический ствол (сухой натуральный препарат)	XX
395.	Мумия (натуральный препарат, 1930 г.)	XXI (А)
396.	Мумия (натуральный препарат, 1940 г.)	XXI (Б)
397.	Мумия (натуральный препарат, 1950 г.)	XXI (В)
398.	Коррозионные препараты легкого, печени, селезенки, почки	XXII
399.	Прикрепление мышц на лопатке	XXIII
400.	Прикрепление мышц на ключице	XXIII
401.	Прикрепление мышц на локтевой кости	XXIII
402.	Прикрепление мышц на лучевой кости	XXIII
403.	Прикрепление мышц на плечевой кости	XXIII
404.	Прикрепление мышц на тазовой кости	XXIII
405.	Прикрепление мышц на большеберцовой кости	XXIII
406.	Прикрепление мышц на малоберцовой кости	XXIII
407.	Прикрепление мышц на бедренной кости	XXIII

408.	Шлифы костей (К изучению строения губчатого вещества)	XXIV
409.	Форматы костей	XXIV
410.	Строение кости	XXIV
411.	Распилы костей	XXIV
412.	Osparietale	XXIV
413.	Osnasale	XXV (A)
414.	Ostemporale, labyrinthosseus	XXV (A)
415.	Ozygomaticum	XXV (A)
416.	Метопическая лобная кость	XXV (A)
417.	Osfrontale	XXV (A)
418.	Osparietale	XXV (A)
419.	Mandibula	XXV (A)
420.	Mandibula	XXV (A)
421.	Maxilla	XXV (A)
422.	Латеральная стенка скелета полости носа	XXV (A)
423.	Внутренняя и наружная поверхности крыши черепа	XXV (A)
424.	Коренные зубы верхней челюсти	XXV (A)
425.	Osnasale	XXV (A)
426.	Orbita. Fossapterygopalatina	XXV (A)
427.	Orbita.	XXV (A)
428.	Cavum nasi	XXV (A)
429.	Os frontale (N ианомальная)	XXV (Б)
430.	Osoccipitale	XXV (Б)
431.	Vomer	XXV (Б)
432.	Maxilla	XXV (Б)
433.	Mandibula	XXV (Б)
434.	Ostemporale	XXV (Б)
435.	Полость носа	XXV (Б)
436.	Сагиттальный распил черепа	XXV (Б)
437.	Крылонебная ямка и медиальная стенка гайморовой полости	XXV (Б)
438.	Сообщения придаточных пазух с полостью носа	XXV (Б)
439.	Osfrontale	XXVI
440.	Нижняя челюсть ребенка 2-х лет	XXVI
441.	Osoccipitale	XXVI
442.	Osparietale (sinister)	XXVI
443.	Osparietale (dexter)	XXVI
444.	Ostemporale	XXVI
445.	Ostemporale	XXVI
446.	Нижняя челюсть ребенка 4-5 лет	XXVI
447.	Maxilla	XXVI
448.	Ozygomaticum	XXVI
449.	Maxilla	XXVI
450.	Полость носа	XXVI
451.	Полость носа новорожденного	XXVI
452.	Osfrontale	XXVI
453.	Osethmoidale	XXVI
454.	Osethmoidale	XXVI
455.	Osoccipitale	XXVI
456.	Oshyoideum	XXVI
457.	Ospalatinum	XXVI

458.	Atlas	XXVI
459.	Скелет ребенка 1 год 8 мес. жизни	XXVII (А)
460.	Скелет ребенка 1 год 3 мес.	XXVII (А)
461.	Скелет ребенка 8 мес.	XXVII (А)
462.	Скелет плода 8 мес.	XXVII (А)
463.	Скелет плода 7 мес.	XXVII (А)
464.	Скелет плода 7 мес.	XXVII (Б)
465.	Скелет эмбриона	XXVII (Б)
466.	Скелет плода 6,5 мес.	XXVII (Б)
467.	Скелет эмбриона	XXVII (Б)
468.	Скелет эмбриона	XXVII (Б)
469.	Вид человеческого зародыша в первые четыре месяца	X
470.	Костно-фиброзные каналы кисти	XVIII (А)
471.	Щитовидная железа. Левая доля.	XII
472.	Положение печени у плода 5 мес.	XVII (А)
473.	Выход головных нервов на уровне ствола головного мозга	XIV (Б)
474.	Слизистая оболочка толстой и тонкой кишок	XVII (А)
475.	Топографические взаимоотношения сосудов и нервов кисти	XVI (Б)
476.	Топография подколенной ямки	XVI (А)
477.	Фронтальный разрез головного мозга	XIV (А)
478.	Фронтальный срез головного мозга	XIV (А)
479.	Внутреннее строение полушарий	XIV (А)
480.	Артерии надпочечников	XVI (А)
481.	Сосуды и нервы лица	XVI (Б)
482.	Грудная аорта и её ветви	XVI (Б)
483.	Головной мозг. Разрез через заднюю спайку	XIV (Б)
484.	Артерии и нервы таза	XVI (Б)
485.	Лимфатические сосуды и узлы нисходящей ободочной и сигмовидной кишок	XV
486.	Наружная сонная артерия и её ветви	XVI (Б)
487.	Мочепузырный треугольник. Сухой натуральный препарат	XVI (Б)
488.	Мужской мочевого пузырь. Сухой натуральный препарат	XVI (Б)
489.	Желчные пути. Сухой натуральный препарат	XVI (Б)
490.	Желудок. Сухой натуральный препарат	XVI (Б)
491.	Плацента. Коррозионный препарат сосудов плаценты.	XVI (Б)
492.	Сосуды и нервы таза и бедра	XVI (Б)
493.	Жевательные мышцы	XVI (Б)
494.	Нервы подошвенной поверхности стопы	XVI (Б)
495.	Плод 6,5 мес. С плацентой	XVI (Б)
496.	Женские половые органы (полость матки вскрыта)	XVI (Б)
497.	Гипертрофия миокарда (в сравнении с нормальным миокардом)	XVI (Б)
498.	Киста и камни почки	XVI (Б)
499.	Кровоснабжение щитовидной железы	XVI (Б)
500.	Связь лобного синуса с носовой полостью (радикальные операции)	XVI (Б)
501.	Сосуды и нервы плеча и предплечья	XVI (Б)
502.	Локтевой сустав (правый; вид сбоку)	XVI (Б)
503.	Мениски коленного сустава	XVI (Б)
504.	Хрящи гортани	XVI (Б)
505.	Связочный аппарат позвоночного столба	XVI (Б)

506.	269. Головной мозг. Разрез через промежуточную массу.	XVI (B)
507.	Дуга аорты и её ветви у плода	XVI (B)
508.	Топография желчных путей	XVI (B)
509.	Жировое тело почки	XVI (B)
510.	Поверхностные сосуды и нервы тыла кисти	XVI (B)
511.	Лицевой нерв и его ветви	XVI (B)
512.	Поверхностная ладонная дуга	XVI (B)
513.	Фронтальный разрез головного мозга на уровне моста	XVI (B)
514.	Поясничное сплетение (на плоде 7 мес.)	XVI (B)
515.	Лицевой нерв (канал лицевого нерва вскрыт)	XVI (B)
516.	Камни желчного пузыря	XVI (B)
517.	Соединения хрящей гортани	XVI (B)
518.	Рак толстой кишки	XVI (B)
519.	Мышцы гортани (обзор спереди)	XVI (B)
520.	Мышцы гортани (обзор сзади)	XVI (B)
521.	Подподязычные мышцы	XVI (B)
522.	Венечный синус сердца	XVI (B)
523.	Сосуды и нервы лица	XVI (B)

<b>Каталог анатомических таблиц для практических занятий у студентов лечебного и педиатрического факультетов</b>	<b>Номер по каталогу</b>
Анатомическая номенклатура	1.1.
Оси и плоскости	1.2.
Кости черепа (лобн., реш., зат.)	4.1.
Кости черепа (клин., вис., в/ч, н/ч.)	4.2.
Череп (вид спереди)	5.1.
Череп (вид сбоку)	5.2.
Наружное основание черепа	5.3.
Сагиттальный распил черепа	5.4.
Полость носа	5.5.
Медиальная стенка глазницы	5.6.
Строение сустава	8.1.
Виды суставов (на примере кисти)	8.2.
Суставы и связки шеи и туловища.	8.3.
Соединения 1 и 2 шейных позвонков и черепа	8.4.
Височно-нижнечелюстной сустав	8.5.
Суставы и связки кисти	9.1.
Локтевой сустав	9.2.
Соединение ключицы с грудиной	9.3.
Своды стопы. Затыжки.	10.1.
Суставы и связки стопы.	10.2.
Связочный аппарат тазобедренного сустава.	10.3.
Подзатылочные мышцы	11.1.
Дыхательные мышцы	11.2.
Диафрагма	12.1.
Паховый канал	12.2.
Фасции шеи (поперечный разрез)	13.1.
Фасции шеи	13.2.
Синовиальные влагалища кисти (ладонная поверхность)	14.1.
Синовиальные влагалища кисти (тыл)	14.2.
Синовиальные влагалища стопы	16.1.

Топография передней области бедра	16.2.
Железы преддверия и полости рта	18.1.
Мышцы языка	18.2.
Схема пищеварительной системы	18.3.
Зубы верхней и нижней челюстей	18.4.
Ротовая полость (зев)	18.5.
Мышцы мягкого неба	18.6.
Мышцы глотки	18.7.
Области живота с проекцией органов	19.1.
Области переднебоковой стенки живота	19.2.
Пути выведения желчи	19.3.
Топография органов брюшной полости	19.4.
Поджелудочная железа	19.5.
Прямая кишка	19.6.
Топография брюшины	20.1.
Отношение органов к брюшине	20.2.
Топография брюшины передней стенки брюшной полости	20.3.
Мышцы гортани	21.1.
Строение ацинуса	21.2.
Границы легких и плевры	21.3.
Трахея, бронхи, легкие	21.4.
Левое легкое (топография корня)	21.5.
Правое легкое (топография корня)	21.6.
Верхние дыхательные пути (вилочковая и щитовидные железы)	21.7.
Железы внутренней секреции	21.8.
Мочевые органы	22.1.
Скелетотопия почки	22.2.
Строение почки (корковое и мозговое вещество)	22.3.
Строение нефрона	22.4.
Пути выведения спермы	23.1.
Мужской мочеиспускательный канал	23.2.
Оболочки яичка	23.3.
Мочевые и половые органы мужчины	23.4.
Опускание яичка	23.5.
Мочеполовой аппарат женщины	24.1,2,3
Общий вид спинного мозга	26.1.
Строение спинного мозга	26.2.
Скелетотопия спинного мозга	26.3.
Проводящие пути спинного мозга	26.4.
Оболочки спинного мозга	26.5.
Сагиттальный разрез головного мозга	27.1.
Ромбовидная ямка	27.2.
Основание головного мозга	27.3.
Фронтальный разрез через продолговатый мозг	27.4.
Фронтальный разрез через мост	27.5.
Мозжечок (ядра)	27.6.
Поперечный разрез среднего мозга	28.1.
Подбугорная область (гипоталамус)	28.2.
Промежуточный мозг	28.3.
Борозды и извилины верхнелат. поверхности полушарий большого мозга	29.1.
Нижняя поверхность полушарий	29.2.
Соматотопическое распр. чувствительности в постцентральной извилине	29.3.

Соматотопическое распределение центров в предцентральной извилине	29.4.
Базальные ядра	30.1.
Оболочки головного мозга	30.2.
Боковые желудочки	30.3.
Желудочки головного мозга	30.4.
Циркуляция спинномозговой жидкости	30.5.
Органы чувств	31.1.
Оболочки глазного яблока	31.2.
Передняя и задняя камеры глаза	31.3.
Гистологическое строение сетчатой оболочки	31.4.
Глазное дно	31.5.
Мышцы глаза	31.6.
Конъюнктивальные мешки	31.7.
Слезный аппарат глаза	31.8.
Костный и перепончатый лабиринты	32.1.
Улитка	32.2.
Кортиев орган	32.3.
Схема кровообращения	34.1.
Артерии сердца	34.2.
Вены сердца	34.3.
Проводящая система	34.4.
Сонная и подключичная артерии	35.1.
Артерии головного и спинного мозга (Велизиев круг)	35.2.
Артерии шеи и головы	35.3.
Артерии мозга (вид снизу)	35.4.
Глубокие вены мозга	36.1.
Вены головы и шеи	36.2.
Синусы твердой мозговой оболочки	36.3.
Лимфатические сосуды и узлы головы и шеи	36.4.
Лимфатические сосуды и узлы языка	36.5.
Подмышечная артерия	37.1.
Лимфатические сосуды и узлы грудной железы	37.2.
Лимфатические сосуды и узлы верхней конечности	37.3.
Артерии кисти	37.4.
Артерии стопы (тыл)	38.1.
Артерии стопы (подошвенная поверхность)	38.2.
Вены нижней конечности	38.3.
Лимфатические сосуды и узлы нижней конечности	38.4.
Брюшная аорта	39.1.
Чревный ствол	39.2.
Артерии таза	39.3.
Схема анастомозов непарных артерий	39.4.
Лимфатическая система (грудной проток)	40.1.
Лимфатические сосуды и узлы легких	40.2.
Лимфатические сосуды и узлы таза	40.3.
Лимфатические сосуды и узлы средостения	40.4.
Лимфатические узлы брюшной полости по отношению к аорте и нижней полой вене	40.5.
Притоки воротной вены	41.1.
Каво-кавальные и порто-кавальные анастомозы	41.2.
Непарная и полунепарная вены	41.3.
Система верхней полой вены	41.4.



Позвоночные сплетения	41.5.
Кровообращение плода	41.6.
Портокавалыные анастомозы (тип. Таблица)	41.7.
Нижняя полая вена и брюшная аорта	41.8.
Виды кисти при нарушении функций нервов плечевого сплетения	43.1.
Артерии и нервы кисти	43.2.
Иннервация кожи верхней конечности	43.3.
Схема нервной системы человека	43.4.
Ветви спинномозгового нерва	43.5.
Рефлекторная дуга	43.6.
Шейное, плечевое, поясничное, крестцовое сплетения (полусхематично)	43.7.
Кожные нервы верхней конечности	43.8.
Поверхностные образования лица	43.9.
Пояснично-крестцовое и копчиковое сплетения	44.1.
Иннервация кожи нижней конечности	44.2.
Глазодвигательный, блоковый, отводящий нервы	45.1.
Глазодвигательный нерв	45.2.
Преддверно-улитковый нерв	45.3.
Добавочный нерв	45.4.
Блуждающий нерв	45.5.
Блуждающий нерв (схема)	45.6.
Схема тройничного нерва	46.1.
Первая ветвь тройничного нерва	46.2.
Вторая ветвь тройничного нерва	46.3.
Третья ветвь тройничного нерва	46.4.
Области распределения кожных нервов головы и шеи	46.5.
Лицевой нерв	46.6.
Лицевой нерв	46.7.
Языкоглоточный нерв	46.8.
Лицевой нерв	46.9.
Схема парасимпатической части ВНС	47.1.
Схема симпатической части ВНС	47.2.
Иннервация сердца	47.3.
Головной отдел вегетативной нервной системы	47.4.
Шейные симпатические узлы и их ветви	47.5.
Грудной отдел симпатического ствола	47.6.
Поясничный и крестцовый отделы симпатического ствола	47.7.
Зрительный анализатор	31/48.1
Обонятельные нервы	31/48.2
Проводящий путь анализатора вкуса	31/48.3
Проводящий путь кожного анализатора	31/48.4
Проводящий путь кожного анализатора	31/48.5
Проводящий путь слухового анализатора	32/48.1
Проводящий путь вестибулярного анализатора	32/48.2
Пирамидные пути	32/48.3
Экстрапирамидные пути	32/48.4

## 11. Информационное обеспечение дисциплины (модуля)

**Информационно-коммуникационная технология** повышает активную познавательную деятельность студентов в рамках учебного предмета путем расширения средств обучения на основе компьютерных коммуникаций, слайд-лекций, электронных обучающих про-

грамм и справочников на CD-диске, а также сетевых учебных материалов. На аудиторных занятиях при проведении текущего, этапного (итоговое занятие) и заключительного (экзамен) контроля используется компьютерное тестирование и компьютерные обучающие программы. При самоподготовке студентов к текущим и итоговым занятиям используются возможности компьютерного класса библиотеки, Интернет-ресурсов, сайта академии

### **Интерактивные образовательные технологии и активные методы.**

Технология интерактивного обучения очень результативна, так как на протяжении всего учебного времени, практически на каждом занятии, происходит обмен мнениями, выслушиваются и обсуждаются разные, противоположные точки зрения студентов. В понятии «интеракция» вкладывают: «интер» – между; «акция» – усиленная деятельность, поэтому интерактивные методы определяются как способы целенаправленного усиленного взаимодействия педагога и студентов по созданию оптимальных условий для своего развития. При этом высокая степень интенсивности общения участников, их коммуникации, обмен результатами деятельности, сменой и разнообразием ее видов, форм, приемов ведут к развитию личностной и социальной рефлексии участников состоявшегося взаимодействия.

Среди множества методов технологии интерактивного обучения используются:

- Методы стимулирования и мотивации учебной деятельности (**лекции-визуализации, ролевые игры, экскурсии, олимпиады**)
- Логические методы (характеризующие мыслительные операции при подаче и усвоении учебного материала) (индуктивные (от примера к обобщениям) и дедуктивные (от обобщения к фактам) при решении **ситуационных задач**), конкретные и абстрактные (синтез и анализ, сравнения, обобщения, классификация и систематизация) при **моделировании**.

Удельный вес занятий, проводимых в интерактивных формах в целом в учебном процессе составляет до 10%. Все лекции оснащены презентациями (ЛВ), все практические занятия проводятся **методом малых групп**, на каждом практическом занятии, рубежном контроле и промежуточной аттестации решаются **ситуационные задачи с элементами дискуссии, в виде ролевых и деловых игр**, интенсивно используется музей кафедры, ежегодно проводится **Анатомическая олимпиада**, студенты широко вовлекаются в научно-исследовательскую работу.

## **12. Протоколы согласования рабочей программы дисциплины (модуля) с другими кафедрами.**

**Разделы дисциплины и междисциплинарные связи с последующими дисциплинами**

№ п/п	Наименование последующих дисциплин	№ № разделов данной дисциплины, необходимых для изучения последующих дисциплин					
		1	2	3	4	5	6
1.	<b>Нормальная физиология</b>		+	+	+	+	+
2.	<b>Топографическая анатомия и оперативная хирургия</b>	+	+	+	+	+	+
3.	<b>Патологическая анатомия</b>	+	+	+	+	+	+
4.	<b>Клинические дисциплины</b>	+	+	+	+	+	+

Разработчик(и) рабочей программы: д.м.н., профессор С.И. Катаев; д.м.н., профессор Л.И. Полянская; к.б.н., доцент Н.В. Черненко

Рабочая программа утверждена на заседании центрального координационно-методического совета « 05 » июня 2020 г. (протокол № 6 )

Министерство здравоохранения Российской Федерации  
федеральное государственное бюджетное образовательное учреждение  
высшего образования  
«Ивановская государственная медицинская академия»

КАФЕДРА АНАТОМИИ, ТОПОГРАФИЧЕСКОЙ АНАТОМИИ

Приложение  
к рабочей программе дисциплины  
(модулю)

Фонд оценочных средств  
для проведения промежуточной аттестации по дисциплине

АНАТОМИЯ ЧЕЛОВЕКА

Уровень высшего образования:	специалитет
Квалификация выпускника:	Врач-педиатр
Направление подготовки:	31.05.02 Педиатрия
Тип образовательной программы:	программа специалитета
Форма обучения:	очная
Срок освоения образовательной программы:	6 лет

2020 г.

## 1. Паспорт ФОС по дисциплине (модулю)

### 1.1. Компетенции, формированию которых способствует дисциплина (модуль)

Код	Наименование компетенции	Этапы формирования
ОПК-1	<u>готовностью решать стандартные задачи профессиональной деятельности с использованием информационных, библиографических ресурсов, медико-биологической терминологии, информационно-коммуникационных технологий и учетом основных требований информационной безопасности</u>	1-3 семестры
ОПК-9	<u>способностью к оценке морфофункциональных, физиологических состояний и патологических процессов в организме человека для решения профессиональных задач</u>	1-3 семестры

### 1.2. Программа оценивания результатов обучения по дисциплине (модулю)

№ п.	Коды компетенций	Контролируемые результаты обучения	Виды контрольных заданий (оценочных средств)	Контрольное мероприятие (аттестационное испытание), время и способы его проведения
1.	ОПК-1	<b>Знает</b> медико-биологическую (анатомическую) терминологию	Комплект тестовых заданий	Зачет 2 семестр: тестирование с использованием электронной образовательной среды.  Экзамен: компьютерное итоговое предэкзаменационное тестирование 18-я неделя обучения 3-го семестра
	ОПК-9	<b>Знает</b> строение и функции органов и систем органов взрослого, их анатомо-топографические взаимоотношения, индивидуальные и возрастные особенности, развитие и пороки развития с учетом требований практической медицины		
2.	ОПК-1	<b>Знает</b> медико-биологическую (анатомическую) терминологию <b>Умеет</b> использовать медико-биологическую терминологию при описании структур органа и его топографии <b>Владеет</b> описанием структур органа и его	Комплект заданий для оценки практических навыков  Комплект экзаменационных вопросов	Зачет 2 семестр  Устный экзамен, 3-й семестр

		<i>топографии с использованием медико-биологической терминологии</i>		
	ОПК-9	<p><b>Знает</b> строение и функции органов и систем органов взрослого, их анатомо-топографические взаимоотношения, индивидуальные и возрастные особенности, развитие и пороки развития с учетом требований практической медицины</p> <p><b>Умеет</b> демонстрировать на препарате или модели структуры органа, его топографию.</p> <p><b>Владеет</b> навыками демонстрации основных анатомических структур с учетом требований практической медицины.</p>		
3.	ОПК-1	<p><b>Умеет</b> использовать медико-биологическую терминологию при описании структур органа и его топографии</p> <p><b>Владеет</b> описанием структур органа и его топографии с использованием медико-биологической терминологии</p>	Чек-лист для контроля практических навыков	3-й семестр
	ОПК-9	<p><b>Умеет</b> демонстрировать на препарате или модели структуры органа, его топографию.</p> <p><b>Владеет</b> навыками демонстрации основных анатомических структур с учетом требований практической медицины.</p>		

## 2. Оценочные средства

### 2.1. Оценочное средство: *Комплект тестовых заданий*

#### 2.1.1. Содержание

**Задание 1. Продолжить предложение или выбрать один правильный ответ:**

Вопрос № 1. ВОСПАЛИТЕЛЬНЫЙ ПРОЦЕСС МОЖЕТ ПЕРЕЙТИ С БАРАБАННОЙ ПОЛОСТИ НА СОСЦЕВИДНЫЙ ОТРОСТОК ВИСОЧНОЙ КОСТИ ЗА СЧЕТ:

- 1) наличия воздухоносного сообщения
- 2) общих источников кровоснабжения
- 3) общих путей лимфооттока

**Эталон ответа:**

ВОСПАЛИТЕЛЬНЫЙ ПРОЦЕСС МОЖЕТ ПЕРЕЙТИ С БАРАБАННОЙ ПОЛОСТИ НА СОСЦЕВИДНЫЙ ОТРОСТОК ВИСОЧНОЙ КОСТИ ЗА СЧЕТ: наличия воздухоносного сообщения

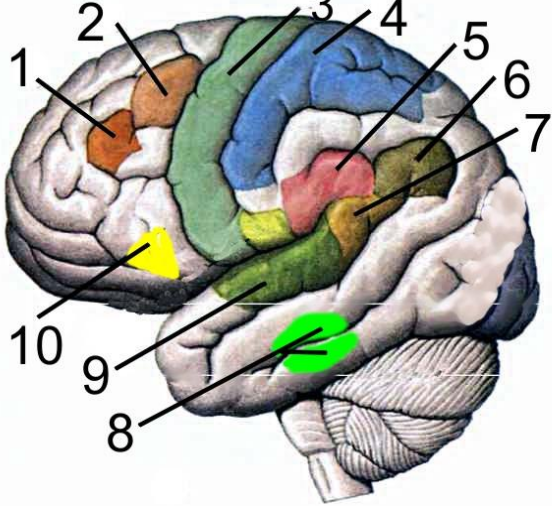
Вопрос № 2. К СМЕЩЕНИЮ ЗРАЧКА В МЕДИАЛЬНУЮ СТОРОНУ (СХОДЯЩЕМУСЯ КОСОГЛАЗИЮ) ПРИВЕДЕТ ПОРАЖЕНИЕ НЕРВА:

- 1) глазного
- 2) отводящего
- 3) глазодвигательного
- 4) блокового

**Эталон ответа:**

К СМЕЩЕНИЮ ЗРАЧКА В МЕДИАЛЬНУЮ СТОРОНУ (СХОДЯЩЕМУСЯ КОСОГЛАЗИЮ) ПРИВЕДЕТ ПОРАЖЕНИЕ НЕРВА: отводящего

**Задание 2.** Подобрать соответствие элементов обозначениям на рисунке.

	<p><i>Ядро вестибулярного анализатора</i> <i>Ядро двигательного анализатора</i> <i>Ядро двигательного анализатора письменной речи</i> <i>Ядро двигательного анализатора устной речи</i> <i>Ядро зрительного анализатора письменной речи</i> <i>Ядро кожного анализатора</i> <i>Ядро праксии</i> <i>Ядро слухового анализатора</i> <i>Ядро слухового анализатора устной речи</i> <i>Ядро сочетанного поворота головы и глаз в противоположную сторону</i></p>
---	--

**Эталон ответа:**

1. *Ядро двигательного анализатора письменной речи*
2. *Ядро сочетанного поворота головы и глаз в противоположную сторону*
3. *Ядро двигательного анализатора*
4. *Ядро кожного анализатора*
5. *Ядро праксии*
6. *Ядро зрительного анализатора письменной речи*
7. *Ядро слухового анализатора устной речи*
8. *Ядро вестибулярного анализатора*

9. Ядро слухового анализатора

10. Ядро двигательного анализатора устной речи

### 2.1.2. Критерии и шкала оценки

В тест входит 50 текстовых вопросов с 1 правильным ответом (задания 1-го уровня) и 5 рисунков с 10 анатомическими элементами на каждом, на которых нужно подобрать соответствие (задания 2-го уровня). За каждую правильно решенную позицию студент получает 1 балл. Тест оценивается как «сдано» (при количестве набранных баллов  $\geq 56$ ) или «не сдано» (при количестве набранных баллов менее 56).

### 2.1.3. Методические указания по организации и процедуре оценивания

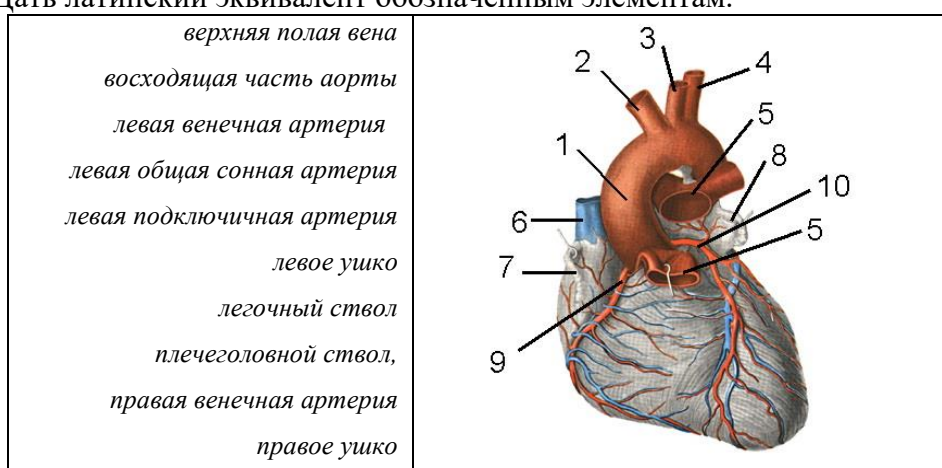
Компьютерное тестирование проводится на базе компьютерных классов академии. Время на тестирование составляет 1 час. Студенты не имеют возможности пользоваться информационными материалами.

## 2.2. Оценочное средство: Чек-лист для контроля практических навыков и умений

### 2.2.1. Содержание

Задание I. Найти соответствие обозначенным элементам на препарате (модели, изображении).

Задание II. Дать латинский эквивалент обозначенным элементам.

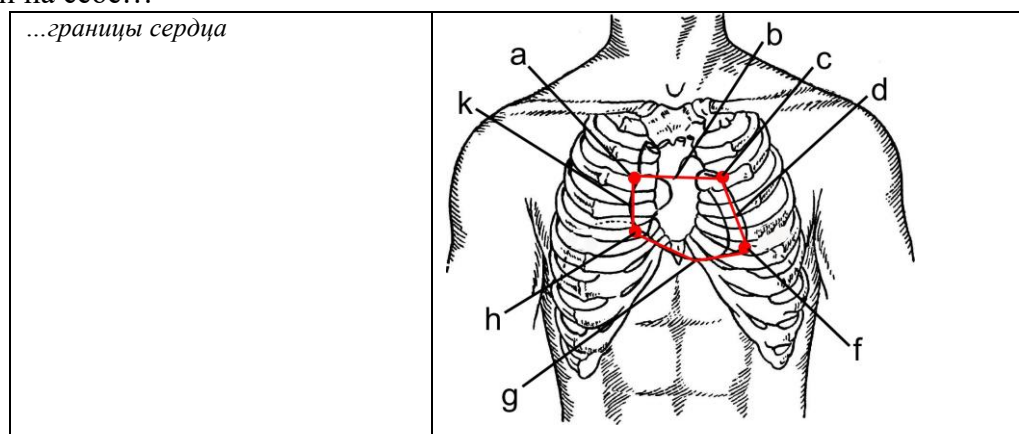


№ на рис	Название элемента по-русски	Баллы	Название по-латыни	Баллы
1.				
2.				
3.				
4.				
5.				
6.				
7.				
8.				
9.				
10.				

**Эталон ответа:**

№ на рис	Название элемента по-русски	Баллы	Название по-латыни	Баллы
1.	восходящая часть аорты	1	<i>Pars ascendens aortae</i>	1
2.	плечеголовной ствол	1	<i>Truncus brachiocephalicus</i>	1
3.	левая общая сонная артерия	1	<i>A. carotis communis sinistrta</i>	1
4.	левая подключичная артерия	1	<i>A. subclavia sinistrta</i>	1
5.	легочный ствол	1	<i>Truncus pulmonalis</i>	1
6.	верхняя полая вена	1	<i>V. cava superior</i>	1
7.	правое ушко	1	<i>Auricula dextra</i>	1
8.	левое ушко	1	<i>Auricula sinistra</i>	1
9.	правая венечная артерия	1	<i>A. coronaria dextra</i>	1
10.	левая венечная артерия	1	<i>A. coronaria sinistra</i>	1

Задание III. Практико-ориентированное задание: продемонстрировать на модели (изображении) или на себе...



элемент на рис.	описание топографии	Баллы

**Эталон ответа:**

элемент на рис.	описание топографии	Баллы
<i>f</i>	Верхушка сердца проецируется в V левое межреберье на 1,5 см вправо от левой среднеключичной линии	1
<i>b</i>	Граница основания сердца проходит по верхнему краю хрящей III пары ребер	1
<i>d</i>	Левая граница проходит по дугообразной линии от наружного конца хряща III левого ребра до проекции верхушки сердца	1
<i>g</i>	Нижняя граница идет по линии от места прикрепления	1



	хряща V правого ребра к грудице до проекции верхушки сердца	
k	Правая граница идет на 2 см вправо от правого края грудицы на протяжении от хряща III до хряща V правых ребер	1

### 2.2.2. Критерии и шкала оценки

Каждая правильно выполненная позиция задания оценивается в 1 балл. Общая оценка за практические умения и навыки рассчитывается как совокупное количество баллов за все задания, в пересчете на 100-бальную систему оценки знаний  $(I+II+III)*4=$  \_\_\_\_\_ баллов

#### Студенту выставляется оценка

«удовлетворительно» (от 56 до 70 баллов), если он демонстрирует на препарате или модели некоторые основные структуры органа, объясняет отдельные элементы топографии, владеет основами терминологии, допуская не более 44% ошибок.

«хорошо» (от 71 до 85 баллов), если он демонстрирует на препарате или модели все основные структуры органа, без существенных ошибок объясняет его топографию, владеет терминологией, допуская не более 29% ошибок.

«отлично» (от 86 до 100 баллов), если он безошибочно демонстрирует на препарате или модели все структуры органа и объясняет его топографию, в полном объеме владеет терминологией, или допускает незначительное (не более 14%) количество ошибок.

### 2.2.3. Методические указания по организации и процедуре оценивания

Оценка практических навыков и умений осуществляется на экзамене. Общее время на подготовку по практическим навыкам и билету – 40 мин. Студенты не имеют возможности использовать какие-либо информационные материалы. Время на ответ – не более 0,5 ч. Оценка осуществляется в баллах, исходя из 100-бальной шкалы.

## 2.3. Оценочное средство: Экзаменационный билет

### 2.3.1. Содержание

1. Соединения костей черепа. Височно-нижнечелюстной сустав; мышцы, обеспечивающие движения в суставе.
2. Железы эктодермального происхождения (неврогенная группа): их топография, строение, функции, кровоснабжение.
3. Ветви брюшной части аорты. Чревный ствол, его ветви и органы, ими кровоснабжаемые.

#### Эталон ответа:

**1 вопрос.** Почти все кости черепа связаны между собой посредством непрерывных соединений. Только две кости – височная и нижняя челюсть соединены посредством сустава – височно-нижнечелюстного.

Кости основания черепа соединены посредством синхондрозов, например, каменисто-затылочный синхондроз, *synchondrosis petrooccipitalis*. Этот синхондроз соединяет пирамиду височной кости с базилярной частью затылочной кости.

Кости свода черепа соединены посредством синдесмозов, представленных всеми тремя существующими видами швов.

1. Зубчатые швы (в черепе они преобладают). Наиболее крупные из них:

- а) сагиттальный шов, *sutura sagittalis*, соединяет сагиттальные края теменных костей;
- б) венечный шов, *sutura coronalis*, соединяет передние края теменных костей с лобной;
- в) ламбдовидный шов, *sutura lambdoidea*, соединяет задние края теменных костей с затылочной.

2. Чешуйчатые швы соединяют чешуйчатую часть височной кости с теменной и с большим крылом клиновидной кости.

3. Плоские швы имеются между костями лицевого черепа.

Височно-нижнечелюстной сустав, *articulatio temporomandibularis*. В нем имеются две суставные поверхности, представленные головкой нижней челюсти, *caput mandibulae*, и

нижнечелюстной ямкой, *fossa mandibularis*, височной кости. Особенностью сустава является наличие в его полости суставного диска, *discus articularis*, который по окружности срастается с капсулой сустава и делит его полость на верхний и нижний этажи. Диск обеспечивает увеличение конгруэнтности суставных поверхностей и амплитуды движений в суставе.

У сустава имеется три связки:

1. Боковая связка, *ligamentum laterale*. Она начинается от основания скулового отростка височной кости и заканчивается на заднебоковой поверхности шейки мышечкового отростка нижней челюсти. Связка тормозит движение головки нижней челюсти кзади.

2. Клиновидно-нижнечелюстная связка, *lig. sphenomandibulare*. Она начинается от ости клиновидной кости и заканчивается на язычке нижней челюсти.

3. Шилоножнечелюстная связка, *lig. stylomandibulare*. Она начинается от шиловидного отростка и заканчивается на внутренней поверхности заднего края ветви нижней челюсти. Обе связки обеспечивают стабильную фиксацию нижней челюсти.

Морфо-функциональная характеристика сустава. Сустав простой, комплексный, комбинированный, эллипсоидный. Наличие в полости суставов внутрисуставного диска делает возможным при жевании и разговоре совершать в них три вида движений:

1. Вокруг фронтальной оси происходит опускание и поднятие нижней челюсти, обеспечивающие открывание и закрывание рта;

2. Выдвижение нижней челюсти вперед и возвращение в исходное положение (скользящие движения);

3. Движения челюсти вправо и влево. При этих движениях в одном суставе происходит вращение головки нижней челюсти вокруг вертикальной оси со стороны, в которую двигается челюсть, а в противоположном суставе осуществляется скользящее смещение.

Мышцы, обеспечивающие движения в суставе:

Опускание нижней челюсти - *mm. digastrici*, *mm. geniohyoidei*, *mm. mylohyoidei*, *mm. infrahyoidei*

Поднимание нижней челюсти - *mm. temporales*, *mm. masseter*, *mm. pterygoidei mediales*

Выдвижение нижней челюсти вперед - *mm. pterygoidei laterales*

Движение нижней челюсти назад - *mm. temporales* (задние пучки)

Движение нижней челюсти в сторону - *mm. pterygoideus lateralis* (противоположной стороны)

**2 вопрос.** Железы эктодермального происхождения – неврогенная группа, производные нервной трубки (гипофиз, эпифиз) и производные симпатического отдела нервной системы (мозговое вещество надпочечников и параганглии).

*Epirhysis cerebri*, *gl. Pinealis* – вес 0,2 г., расположен над верхними холмиками четверохолмия. Наибольший вес - в раннем детстве, затем инволюция. Максимальная активность железы наблюдается с 2 до 8 лет. Железа покрыта тонкой соединительнотканной капсулой, которая отдает внутрь неполные перегородки, разделяющие паренхиму на дольки. Паренхима состоит из пениалоцитов и глиальных клеток. Эпифиз вырабатывает гормоны серотонин (обеспечивает регуляцию биоритмов) и мелатонин (регуляцию пигментного обмена). Отмечается тормозящее действие гормонов на половое развитие и углеводный обмен.

Гиперфункция железы – вызывает преждевременное половое созревание. повышение мышечного тонуса, слабость конечностей без параличей, нарушение походки. Возможно развитие паралича мышц глаза, слуховые расстройства.

*Hypophysis cerebri* (масса у мужчин – 0,5 г, у женщин – 0,6 г) – железа внутренней секреции, которую условно называют «дирижером эндокринного оркестра». занимает гипофизарную ямку турецкого седла. Сверху покрыта *diaphragma sellae*, пластинкой твердой мозговой оболочки, В центре диафрагмы седла отверстие для воронки *infundibulum*, соединяющую гипофиз с серым бугром. гипофиз состоит из двух разных по происхождению и строению органов, находящихся в тесном соприкосновении, – аденогипофиза и нейрогипофиза. У детей они отделяются друг от друга различной целью, а взрослых слоем фолликулов – промежуточной долей гипофиза.

Гормоны передней доли (аденогипофиза):

1. Соматотропный гормон (СТГ) – гормон роста,.

2. Тиротропный гормон (ТТГ) – стимулирует секрецию тироксина.

3. Аденокортикотропный гормон (АКТГ) – стимулирует секрецию кортикостероидов – гормонов коркового вещества надпочечников.

4. Фолликулостимулирующий гормон (ФСГ)

5. Лютеинизирующий гормон (ЛГ) – влияет на процесс овуляции

6. Лютеотропный или лактотропный гормон (ЛТГ) – влияет на процесс лактации в молочной железе, на выделение прогестерона.

Гормон промежуточной части – меланоцитостимулирующий, влияет на пигментный обмен.

Гормоны задней доли – нейрогипофиза. Нейрогипофиз включает, кроме задней доли гипофиза, воронку и срединное возвышение серого бугра. Задняя доля находится в тесной связи с гипоталамусом. Гормоны задней доли гипофиза, в действительности вырабатываются нейросекреторными клетками гипоталамуса.

1. Вазопрессин оказывает антидиуретическое действие

2. Окситоцин вызывает сокращение матки и влияет на лактацию.

При повышении активности передней доли в молодом возрасте развивается гигантизм, у взрослых – акромегалия (увеличение конечных частей тела – рук, ног, носа, челюстей). Карликовость развивается при гипофизарной недостаточности. Тело имеет обычные пропорции и симметрию. Развитие костей, зубов и половое созревание заторможено.

Психическое развитие нормальное в отличие от карликовости при тиреоидной недостаточности. Кровоснабжение передней доли гипофиза – верхними гипофизарными артериями, задней доли гипофиза – нижними гипофизарными артериями (из внутренних сонных артерий и артерий круга большого мозга). Иннервация гипофиза: симпатические волокна проникают в орган вместе с артериями (внутренние сонные сплетения). В задней доле имеются многочисленные окончания нейросекреторных клеток ядер гипоталамуса.

Gl. Suprarenalis, – 12-13 г, парный орган, расположен на верхнем полюсе почки на уровне ThXI-XII. Правый надпочечник имеет вид треугольника, а левый – полудлунной формы.

Различают переднюю, заднюю и почечную поверхности. На передней поверхности имеются ворота, через которые выходит надпочечниковая вена. Выделяют корковое и мозговое вещество. Гормоны мозгового вещества – адреналин и норадреналин. Норадреналин влияет на периферические сосуды, суживая их, а адреналин усиливает деятельность сердца, влияет на обмен веществ, ЦНС, повышает потребление кислорода тканями и утилизацию гликогена мышцами.

Хромаффинные тела добавочные симпатические органы, находятся в тесном соседстве с симпатической нервной системой. Функция идентична функции мозгового вещества надпочечников. К ним относятся: - *paraganglion aorticum* (по бокам брюшной аорты выше бифуркации) - *glomus caroticum et carotidum* (на конце срединной крестцовой артерии)

**3 вопрос.** Нисходящая часть аорты идет вдоль позвоночного столба от IV грудного позвонка до IV поясничного. На уровне середины тела IV поясничного позвонка брюшная часть аорты делится на две общие подвздошные артерии, а. *iliaca communis*, образуя бифуркацию аорты (*bifurcatio aortae*), а сама продолжается в срединную крестцовую артерию (а. *sacralis mediana*), уходящую вниз по тазовой поверхности крестца в малый таз. Аортальным отверстием диафрагмы нисходящая часть аорты делится на грудную и брюшную части.

Ветви брюшной части аорты делятся на 2 группы: париетальные и висцеральные.

Висцеральные ветви брюшной части аорты делятся на непарные и парные.

1. Непарные ветви:

1. Чревной ствол, *truncus coeliacus*, – короткий ствол начинается от передней поверхности аорты на уровне XII грудного позвонка и делится на три артерии: левую артерию желудка, общую печеночную артерию и селезеночную артерию.

1) Левая артерия желудка, а. *gastrica sinistra*, идет слева направо вдоль малой кривизны желудка, а также отдает ветви к брюшной части пищевода.

2) Общая печеночная артерия, а. *hepatica communis*, делится на две ветви: собственную печеночную и гастродуоденальную артерии.

Собственно печеночная артерия, а. *hepatica propria*, следует в толще печеночно-дуоденальной связки к печени и у ее ворот делится на правую и левую ветви (*r.r.dexter et sinister*). От правой ветви отходит желчнопузырная артерия, а. *cystica*, к желчному пузырю. От а. *hepatica propria* отходит тонкая правая желудочная артерия, а. *gastrica dextra*, которая на малой кривизне желудка анастомозирует с левой желудочной артерией (а. *gastrica sinistra*).

Гастродуоденальная артерия, а. *gastroduodenalis*, делится на правую желудочно-сальниковую и верхние панкреодуоденальные артерии.

Правая желудочно-сальниковая артерия, а. *gastroepiploica dextra*, идет влево по большой кривизне желудка, анастомозирует с одноименной левой артерией, отдает ветви к желудку и сальнику. Верхние панкреодуоденальные артерии (задняя и передняя), а. а. *pancreaticoduodenales superiores anterior et posterior*, отдают ветви к 12-перстной кишке и головке поджелудочной железы.

3) Селезеночная артерия, а. *lienalis*, идет по верхнему краю поджелудочной железы в направлении к селезенке, над одноименной веной, отдавая многочисленные *r.r.pancreatici* к телу и хвосту железы. Достигнув ворот селезенки а. *lienalis* делится на несколько *rami lienales*, вступающие в вещество селезенки. Ветви а. *lienalis*: левая желудочно-сальниковая артерия, а. *gastroepiploica sinistra*, идет слева направо вдоль большой кривиз-

ны желудка, анастомозируя с правой желудочно-сальниковой артерией, и короткие желудочные артерии, *a.a.gastricae breves* – к дну желудка.

2. Верхняя брыжеечная артерия, *a. mesenterica superior*,

3. Нижняя брыжеечная артерия, *a. mesenterica inferior*,

II. Парные висцеральные ветви:

1. Средняя надпочечниковая артерия, *a. suprarenalis media*, направляется к воротам надпочечника.

2. Почечная артерия, *a. renalis*, направляется к воротам почки. Правая почечная артерия проходит позади нижней полой вены. На своем пути почечная артерия отдает:

1) нижнюю надпочечниковую артерию, *a. suprarenalis inferior*

2) мочеточниковые ветви, *r.r. ureterici*.

3. Яичковая (яичниковая) артерия, *a. testicularis (a. ovarica)*. У мужчин яичковая артерия идет через паховый канал в составе семенного канатика к яичку. У женщин яичниковая артерия в толще связки, подвешивающей яичник, достигает яичника.

### 2.3.2. Критерии и шкала оценки

Оценка за устный ответ по билету осуществляется в баллах, исходя из 100-бальной шкалы.

Характеристика ответа	Баллы	Оценка
Дан полный, развернутый ответ на поставленный вопрос, показана совокупность осознанных знаний об объекте, проявляющаяся в свободном ориентировании понятиями, умении выделить существенные и несущественные его признаки, причинно-следственные связи. Знание об объекте демонстрируется на фоне понимания его в системе данной науки и междисциплинарных связей. Ответ формулируется в терминах науки, изложен литературным языком, логичен, доказателен, демонстрирует авторскую позицию студента.	100-96	5
Дан полный, развернутый ответ на поставленный вопрос, показана совокупность осознанных знаний об объекте, доказательно раскрыты основные положения темы; в ответе прослеживается четкая структура, логическая последовательность, отражающая сущность раскрываемых понятий, теорий, явлений. Знание об объекте демонстрируется на фоне понимания его в системе данной науки и междисциплинарных связей. Ответ изложен литературным языком в терминах науки. Могут быть допущены недочеты в определении понятий, исправленные студентом самостоятельно в процессе ответа.	95-91	
Дан полный, развернутый ответ на поставленный вопрос, доказательно раскрыты основные положения темы; в ответе прослеживается четкая структура, логическая последовательность, отражающая сущность раскрываемых понятий, теорий, явлений. Ответ изложен литературным языком в терминах науки. В ответе допущены недочеты, исправленные студентом с помощью преподавателя.	90-86	
Дан полный, развернутый ответ на поставленный вопрос, показано умение выделить существенные и несущественные признаки, причинно-следственные связи. Ответ четко структурирован, логичен, изложен литературным языком в терминах науки. Могут быть допущены недочеты или незначительные ошибки, исправленные студентом с помощью преподавателя.	85-81	4
Дан полный, развернутый ответ на поставленный вопрос, показано умение выделить существенные и несущественные признаки, причинно-следственные связи. Ответ четко структурирован, логичен, изложен в терминах науки. Однако допущены незначительные ошибки или недочеты, исправленные студентом с помощью "наводящих" вопросов преподавателя.	80-76	
Дан полный, но недостаточно последовательный ответ на поставленный вопрос, но при этом показано умение выделить существенные и несущественные признаки и причинно-следственные связи. Ответ логичен и изложен в терминах науки. Могут быть допущены 1-2 ошибки в определении основных понятий, которые студент затрудняется исправить самостоятельно.	75-71	

Дан недостаточно полный и недостаточно развернутый ответ. Логика и последовательность изложения имеют нарушения. Допущены ошибки в раскрытии понятий, употреблении терминов. Студент не способен самостоятельно выделить существенные и несущественные признаки и причинно-следственные связи. Студент может конкретизировать обобщенные знания, доказав на примерах их основные положения только с помощью преподавателя. Речевое оформление требует поправок, коррекции.	70-66	3
Дан неполный ответ, логика и последовательность изложения имеют существенные нарушения. Допущены грубые ошибки при определении сущности раскрываемых понятий, теорий, явлений, вследствие непонимания студентом их существенных и несущественных признаков и связей. В ответе отсутствуют выводы. Умение раскрыть конкретные проявления обобщенных знаний не показано. Речевое оформление требует поправок, коррекции.	65-61	
Дан неполный ответ. Присутствует нелогичность изложения. Студент затрудняется с доказательностью. Масса существенных ошибок в определениях терминов, понятий, характеристике фактов, явлений. В ответе отсутствуют выводы. Речь неграмотна. При ответе на дополнительные вопросы студент начинает понимать связь между знаниями только после подсказки преподавателя.	60-56	
Дан неполный ответ, представляющий собой разрозненные знания по теме вопроса с существенными ошибками в определениях. Присутствуют фрагментарность, нелогичность изложения. Студент не понимает связь данного понятия, теории, явления с другими объектами дисциплины. Отсутствуют выводы, конкретизация и доказательность изложения. Речь неграмотная. Дополнительные и уточняющие вопросы преподавателя не приводят к коррекции ответа студента не только на поставленный вопрос, но и на другие вопросы дисциплины.	55-51	2
Не получен ответ по базовым вопросам дисциплины.	50-47	
Отказ от ответа	46	

#### Студенту выставляется оценка

«удовлетворительно» (от 56 до 70 баллов), если он **знает некоторые основные структуры** и функции органов и систем органов взрослого, их анатомо-топографические взаимоотношения, индивидуальные и возрастные особенности, развитие и пороки развития с учетом требований практической медицины, демонстрирует на препарате или модели некоторые основные структуры органа, объясняет отдельные элементы топографии, знает основы терминологии, допуская не более 44% ошибок.

«хорошо» (от 71 до 85 баллов), если он **знает основные структуры** и функции органов и систем органов взрослого, их анатомо-топографические взаимоотношения, индивидуальные и возрастные особенности, развитие и пороки развития с учетом требований практической медицины, демонстрирует на препарате или модели все основные структуры органа, без существенных ошибок объясняет его топографию, в целом знает терминологию, допуская не более 29% ошибок.

«отлично» (от 86 до 100 баллов), если он **в полном объеме знает** строение и функции органов и систем органов взрослого, их анатомо-топографические взаимоотношения, индивидуальные и возрастные особенности, развитие и пороки развития с учетом требований практической медицины, **в полном объеме знает** медико-биологическую (анатомическую) терминологию безошибочно демонстрирует на препарате или модели все структуры органа и объясняет его топографию, или допускает незначительное (не более 14%) количество ошибок.

### 2.3.3. Методические указания по организации и процедуре оценивания

Время на подготовку по билету и практическим навыкам – 40 мин. Студенты не имеют возможности использовать какие-либо информационные материалы. Для подготовки используются только препараты и наглядные пособия (муляжи и таблицы). Время на ответ – не более 0,5 ч. По результатам трех этапов (предэкзаменационного тестирования, оценки практических навыков и умений, ответа по билету) выставляется оценка за экзамен в баллах, исходя из 100-бальной шкалы. Она рассчитывается следующим образом: Оценка за экзамен = Оценка за практические навыки\*0,2+Оценка за устный ответ по билету\*0,8.

### 3. Критерии получения студентом оценки по дисциплине

3.1. Зачет у студентов должен включать в себя два этапа.

1. *Тестовый контроль знаний.* Данный этап зачета считается выполненным при наличии не менее 56 процентов правильных ответов на тестовые задания. При неудовлетворительном результате тестирования обучающийся допускается к следующему этапу с условием обязательного проведения повторного тестового контроля. Результаты тестирования оцениваются как «сдано», «не сдано».

2. *Проверка практических умений.* На этом этапе зачета оценивается освоение обучающимися практических умений, предусмотренных рабочей программой дисциплины. Обучающемуся необходимо показать владение не менее чем двумя практическими умениями. Результаты оцениваются как «выполнено», «не выполнено».

Зачет считается сданным при условии успешного выполнения обоих этапов. Не допускается проведение на зачете специального итогового собеседования.

Результаты сдачи зачетов оцениваются отметками «зачтено», «не зачтено», при этом «зачтено» заносится в зачетно-экзаменационную ведомость и зачетную книжку, а «не зачтено» проставляется только в зачетно-экзаменационной ведомости. В зачетной книжке делается отметка с указанием общего количества часов, пройденных по дисциплине к моменту промежуточной аттестации.

3.2. Экзамен осуществляться в три этапа:

1 – тестовый контроль знаний, 2 – оценка практических навыков, 3 – собеседование по вопросам дисциплины/ решение ситуационных задач. Положительной оценкой каждого из этапов считается оценка 56 баллов и выше.

Формирование оценки за экзамен:

1 этап – «тестовый контроль знаний» – считается выполненным при условии положительных ответов не менее чем на 56% тестовых заданий.

2 этап – «оценка практических навыков» (составляет на теоретических кафедрах 20% оценки за экзамен, на клинических кафедрах 40% оценки за экзамен).

3 этап «собеседование по вопросам дисциплины/ решение ситуационных задач» (составляет на теоретических кафедрах 80% оценки за экзамен, на клинических кафедрах 60% оценки за экзамен).

I. Тестовый контроль знаний может проводиться на последнем занятии по дисциплине/ модулю. При неудовлетворительном результате тестирования студент допускается к следующему этапу с условием обязательного проведения повторного тестового контроля. Данный этап оценивается отметками «сдано», «не сдано».

II. Оценка практических навыков осуществляется в соответствии с рабочей программой дисциплины, индивидуальными планами интерна, ординатора. При проведении данного этапа экзамена, выполняется проверка не менее двух навыков. Практические навыки оцениваются баллами по 100 балльной системе.

III. Собеседование по вопросам дисциплины/решение ситуационных задач. Данный этап экзамена должен включать ответы студента на 3 вопроса экзаменационного билета

или решение 3 ситуационных задач экзаменационного билета. Данный этап экзамена оценивается по 100 балльной системе.

При получении неудовлетворительной оценки за второй или третий этапы экзамена (ниже 56 баллов) экзамен считается несданным.

После завершения ответа преподаватель определяет экзаменационную оценку. Итоговая оценка за экзамен представляет собой сумму баллов за два этапа экзамена с учетом процентного соотношения этапов и рассчитывается по формуле:

Оценка за экзамен для теоретических кафедр = оценка за 2 этап  $\times 0,2$  + оценка за 3 этап  $\times 0,8$ .

Обязательным условием получения положительной итоговой оценки по учебной дисциплине/модулю является положительная оценка на экзамене.

Перевод итоговой оценки по дисциплине/модулю из 100 балльной системы в пятибалльную производится по следующим критериям:

менее 56 баллов – неудовлетворительно;

56-70 баллов – удовлетворительно;

71 - 85 баллов – хорошо;

86 – 100 – отлично.

Авторы-составители ФОС: заведующий кафедрой анатомии человека проф. Катаев С.И.,  
доцент Черненко Н.В.